

Zervikale Plexusblockaden

Ronald Seidel

Eine vollständige Blockade des Plexus cervicalis ist weder erwünscht noch ausreichend für eine chirurgische Anästhesie in der vorderen Halsregion. Supplementierungen durch Opioide oder topische Lokalanästhetika sind daher häufig. Die Blockade beteiligter Hirnnerven und des Truncus sympathicus verbessert möglicherweise die Anästhesiequalität, führt aber auch zu typischen Nebenwirkungen. Dieser Beitrag liefert anatomisches Hintergrundwissen und stellt Indikationen vor – auch außerhalb der Karotischirurgie.

Anatomie des Plexus cervicalis

Der Plexus cervicalis wird von den Rr. ventrales der Spinalnerven C1–C4 gebildet [1]. Die motorischen Anteile liegen unterhalb der tiefen Halsfaszie (► **Abb. 1** u. **Tab. 1**). Die sensiblen Anteile der Segmente C2–C4 bilden zwischen der Lamina praevertebralis und der Lamina superficialis der Halsfaszie (C2-C4-Kompartiment) ein Nervenplexus. Aus diesem gehen 4 sensible Endäste hervor (► **Abb. 1** u. **Tab. 1**).

Blockadetechnik

Nomenklatur

Die Nomenklatur zervikaler Plexusblockaden orientiert sich an der Lage des Injektionsortes in Relation zu Halsfaszien (► **Abb. 1**) [2].

Merke

Es werden tiefe (unterhalb der Lamina praevertebralis der Halsfaszie), intermediäre (C2-C4-Kompartiment zwischen den Faszienblättern) und oberflächliche (subplatysmal oder subkutan) Blockadetechniken unterschieden [3].

Die „S3-Leitlinie zur Diagnostik, Therapie und Nachsorge der extracraniellen Carotisstenose“ empfiehlt einen Injektionsort ohne Perforation der Lamina praevertebralis der Halsfaszie – aufgrund der geringeren Komplikationsrate bei gleicher Wirksamkeit [4].

Sonoanatomische Landmarken

Innere sonoanatomische Landmarken sind Voraussetzung für das Aufsuchen der korrekten Punktionshöhe (► **Abb. 2**). Ausgangspunkt ist die markante Kontur des

Querfortsatzes von C7 (rudimentäres Tuberculum anterius, Vertebralgefäße, Skalenuslücke). Oberhalb kommt der prominente Querfortsatz von C6 (Tuberculum Chassaignac, Rr. ventrales C5–C6) zur Darstellung. Der Schallkopf wird weiter über den Querfortsatz C5 (R. ventralis C5) bis zum Erreichen des Querfortsatzes von C4 (Karotisbifurkation) nach kranial geführt.

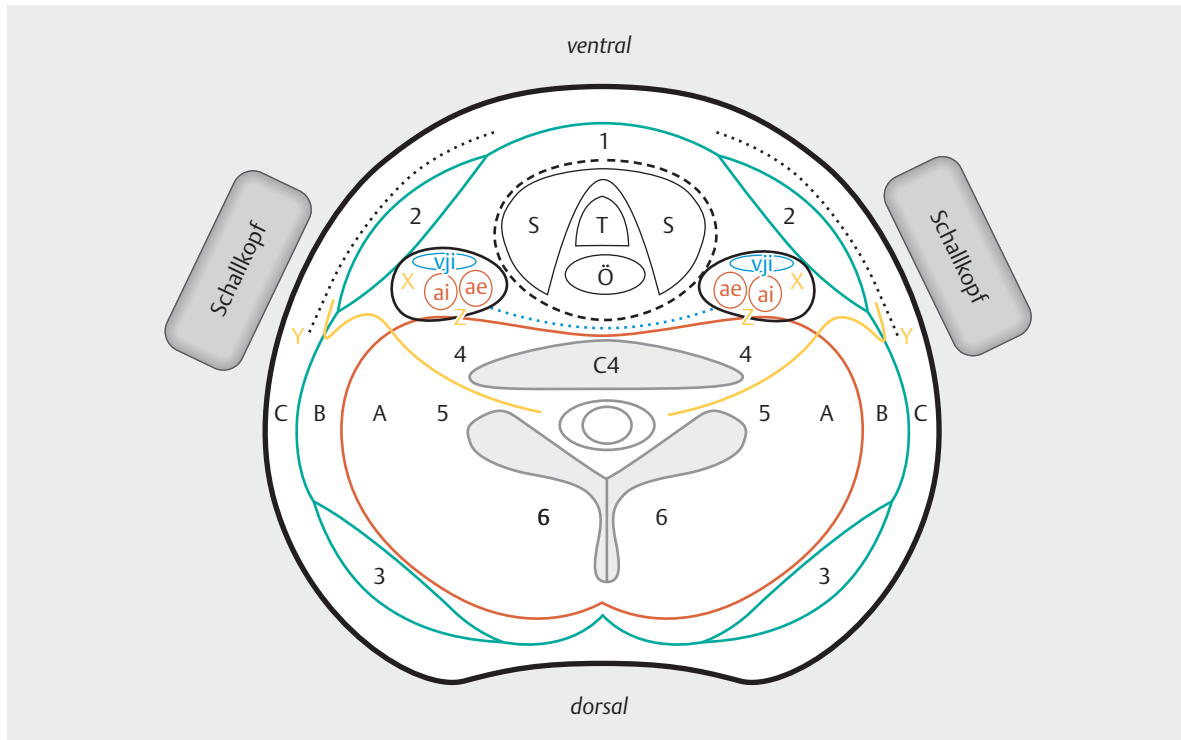
Die sensiblen Anteile der Rr. ventrales der Spinalnerven C2–C4 laufen nach ihrem Austritt aus der Wirbelsäule zunächst nach lateral und kaudal. Auf Höhe von C4 perforieren sie dann die Lamina praevertebralis. Für intermediäre Blockaden eignen sich als sonoanatomische Landmarken

- der Querfortsatz von C4,
- die Karotisbifurkation (variable Höhe, im Median 1 cm oberhalb C4) sowie
- der Umschlagpunkt des N. auricularis magnus am Hinterrand des M. sternocleidomastoideus (im Median 1 cm unterhalb C4).

Die Faszienopplung (Abstand der Faszienblätter 1–5 mm) wird in dieser Region breiter. Anteile des Plexus cervicalis können als hypoechogene Bläschen innerhalb des C2-C4-Kompartiments visualisiert werden.

Hirnnerven und Truncus sympathicus

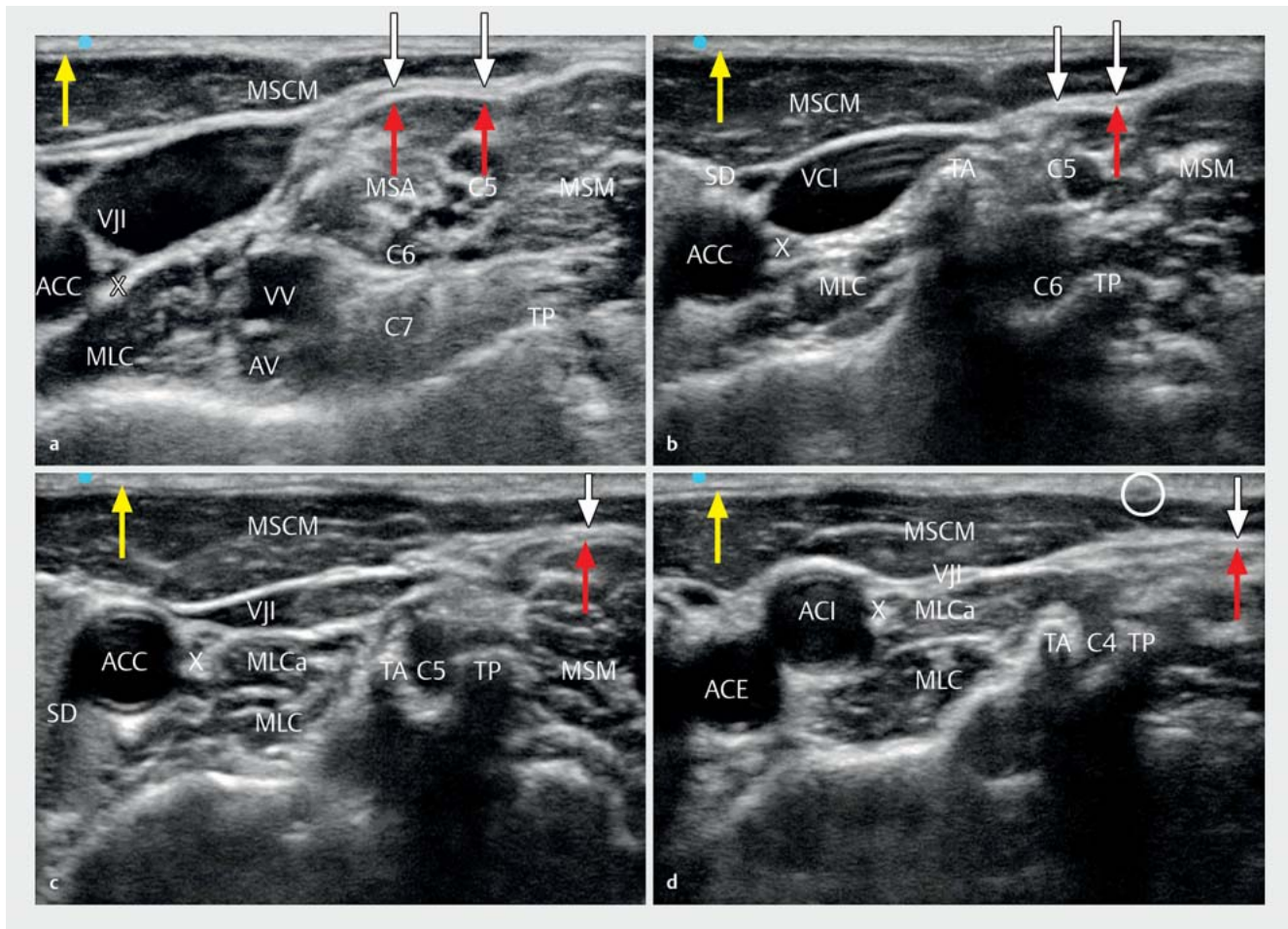
Im Halsbereich existieren vielfältige Anastomosen zwischen einzelnen Hirnnerven, Anteilen des Plexus cervicalis sowie dem Truncus sympathicus. Eine detaillierte Zusammenfassung findet sich in der Übersicht von Shoja et al. [5, 6]. Charakteristisch ist die enorme interindividuelle Variabilität.



► **Abb. 1** 1 Querschnitt des Halses in Höhe von C4 (schematische Darstellung). **Gefäße:** vji: V. jugularis interna, ai: A. carotis interna, ae: A. carotis externa; **Faszien:** gestrichelte Linie (schwarz): Lamina praetrachealis der Halsfaszie, grüne Linie: Lamina superficialis der Halsfaszie, rote Linie: Lamina praevertebralis der Halsfaszie, schwarze Linie: Vagina carotica, gepunktete Linie (blau): Fascia intercarotica; **Nerven:** X: N. vagus, Y: sensibler Endast aus C4 (Nn. supraclaviculares), Z: Truncus sympathicus; **Blockade-Techniken:** A: tiefer Block, B: intermediärer Block, C: oberflächlicher Block; **Muskeln:** 1: prätracheale Muskulatur, 2: Kopfwender, 3: Trapezmuskel, 4: M. longus colli et capitis, 5: M. scaleni und M. levator scapulae, 6: tiefe Halsmuskulatur, gepunktete Linie (schwarz): Platysma; **Sonstiges:** C4: Wirbelkörpersegment C4, S: Schilddrüse, T: Trachea, Ö: Ösophagus.

► **Tab. 1** Sensible Endäste (C2–C4) und motorische Anteile (C1–C4) des Plexus cervicalis.

Anteile	Innervation/Besonderheiten/Anastomosen
sensible Anteile	
1. N. occipitalis minor	<ul style="list-style-type: none"> untere seitliche Hinterhauptregion Anastomosen: N. occipitalis major, N. auricularis magnus
2. N. auricularis magnus	<ul style="list-style-type: none"> untere Ohrregion (R. anterior et posterior)
3. N. transversus colli	<ul style="list-style-type: none"> vordere Halsregion (R. inferior et superior) Anastomosen: R. colli des N. facialis (Ansa cervicalis superficialis)
4. Nn. supraclaviculares	<ul style="list-style-type: none"> Haut der oberen Brust- und Schulterregion („Dekolleté“): Nn. supraclaviculares mediales, intermedii et laterales
motorische Anteile	
direkte Muskeläste (C1–C4)	<ul style="list-style-type: none"> prävertebrale Muskulatur, Kopfwender und Trapezmuskel
Ansa cervicalis profunda (Radix superior C1, Radix inferior C2–C3)	<ul style="list-style-type: none"> infrahyoideale Muskulatur, M. genioglossus
gemischte Anteile	
N. phrenicus C4 (C3–C5)	<ul style="list-style-type: none"> motorisch: Zwerchfell sensibel: Perikard, Pleura mediastinalis und diaphragmatica, Peritoneum im Oberbauch



► **Abb. 2** Zervikale Sonoanatomie (rechte Seite) mit Darstellung der Querfortsätze C7 bis C4 (Schallkopfbewegung von kaudal nach kranial). **Gefäße:** VJI: V. jugularis interna, ACC: A. carotis communis, ACI: A. carotis interna, ACE: A. carotis externa, VV: V. vertebralis, AV: A. vertebralis; **Faszien:** weiße Pfeile: Lamina superficialis der Halsfaszie, rote Pfeile: Lamina praevertebralis der Halsfaszie; **Nerven:** C4–C7: Rr. ventrales der Spinalnerven C4–C7, weißer Kreis: N. auricularis magnus (aszendierender Ast unter dem Platysma), X: N. vagus; **Muskeln:** MSCM: M. sternocleidomastoideus, MSA und MSM: M. scalenus anterior und medius, MLC und MLCa: M. longus colli et capitis, gelbe Pfeile: Platysma; **Sonstiges:** TA und TP: Tuberculum anterius et posterius der Halswirbelkörperquerfortsätze, SD: Schilddrüse. **a** Sonoanatomie Höhe C7. **b** Sonoanatomie Höhe C6. **c** Sonoanatomie Höhe C5. **d** Sonoanatomie Höhe C4.

Merke

Die Koinnervation durch Hirnnerven ist sowohl für typische Nebenwirkungen als auch für eine gelegentlich unzureichende Anästhesiequalität verantwortlich.

Der IX. und X. Hirnnerv bilden mit Fasern des Truncus sympathicus den Plexus pharyngeus und den Plexus caroticus. Die schmerzhafte Gefäßpräparation während operativer Karotisendarteriektomien macht regelmäßig die Applikation von Opioiden und/oder eine topische Applikation von Lokalanästhetikum an die Gefäßwand erforderlich. Dies kann bedarfsweise durch den Operateur, aber auch als perivaskuläre Infiltration durch den Anästhesisten erfolgen. Andererseits zieht eine Nervenblockade in dieser Region gelegentlich sowohl akute Kreislauf-

veränderungen (Plexus caroticus) als auch klinisch relevante Schluckstörungen (Plexus pharyngeus) nach sich [7]. Letztere äußern sich als Globusgefühl, Husten (nach Aspiration von Speichel) oder Hypersalivation (durch eingeschränkten Abtransport von Speichel) [8].

Der N. facialis ist an der sensiblen (N. auricularis posterior) und motorischen (Platysma, mimische Muskulatur der Unterlippe) Innervation der Halsregion beteiligt. Eine konstante Anastomose (Ansa cervicalis superficialis) besteht mit dem N. transversus colli. Die Instillation von Lokalanästhetikum im Kieferwinkel kann somit sowohl die Anästhesiequalität verbessern, aber auch zu einer passageren peripheren Fazialisparese führen. Dies darf nicht mit einem ischämischen Ereignis verwechselt werden [1, 5].

Schließlich erklärt die Lokalisation des Truncus sympathicus dorsal zur Vagina carotica den häufigen Befund einer Horner-Trias (Miosis, Ptosis, Enophthalmus). Eine versehentliche Blockade des N. hypoglossus bedingt beim Herausstrecken der Zunge eine Deviation zur betroffenen Seite.

Anästhesieverfahren für die Karotischirurgie

In den folgenden Abschnitten werden Indikationen für zervikale Plexusblockaden – auch außerhalb der Karotischirurgie – besprochen. Diese Verfahren sollten im Sinne einer Nutzen-Risiko-Analyse gegen die Möglichkeit abgewogen werden, den Eingriff alternativ in Allgemeinanästhesie durchzuführen. Für Karotisendarterektomien existiert dazu eine umfangreiche Datenlage aus klinischen Studien (s. „Hintergrund – Studienergebnisse“).

HINTERGRUND

Studienergebnisse

Die 2008 publizierte GALA-Studie untersuchte, ob das Anästhesieverfahren Einfluss auf die Majorkomplikationsrate (Tod, Schlaganfall oder Myokardinfarkt bis 30 Tage postoperativ) bei offen-chirurgischer Karotis-Revaskularisation hat. In 24 Ländern (95 Zentren) wurden insgesamt 3526 Patienten randomisiert der Gruppe GA (Allgemeinanästhesie, Komplikationsrate 4,8%) oder der Gruppe LA (Regionalanästhesie, Komplikationsrate 4,5%) zugeordnet. Die Unterschiede waren nicht signifikant. Lediglich in der prädefinierten Patientengruppe mit kontralateraler Karotisstenose war ein tendenziell ($p = 0,098$) besseres Outcome in der Gruppe LA zu beobachten (GA: $n = 160$, Komplikationsrate 10%; LA: $n = 160$, Komplikationsrate 5%) [9]. Zu ähnlichen Ergebnissen kommt nach Einschluss von 4596 Operationen eine Cochrane-Metaanalyse aus dem Jahr 2013 [10].

Insbesondere die GALA-Studie hat Eingang in die Empfehlungen der S3-Leitlinie zur Diagnostik, Therapie und Nachsorge der extrakraniellen Karotisstenose gefunden [4]. Danach besteht keinerlei Evidenz für oder gegen ein bestimmtes Anästhesieverfahren. Lediglich für Patienten mit kontralateralem Karotisverschluss wird die Durchführung des Eingriffs in Regionalanästhesie und Wachmonitoring empfohlen. Sowohl ein Wachmonitoring als auch ein apparatives Neuromonitoring können bei pathologischem Befund eine Indikation zum selektiven Shunting bei Clamping-Ischämie implizieren.

2016 wurden in Deutschland 25 878 Karotisendarterektomien durchgeführt. Der Anteil an zervikalen Plexusblockaden betrug 30,46%. Dieser Wert steigt seit Jahren

kontinuierlich an, was auch auf die Einführung ultraschallgestützter Blockadetechniken zurückzuführen sein dürfte [11].

Blockaden für die Karotischirurgie

Pandit et al. werteten 69 Arbeiten hinsichtlich der Komplikationsrate bei tiefem/kombiniertem Block (n = 7558) versus oberflächlichem/intermediärem Block (n = 2533) aus [12]. Sowohl die Häufigkeit von Komplikationen als auch die Konversionsrate zu einer Allgemeinanästhesie waren bei oberflächlichen Blockaden signifikant geringer. Zwar kann die Komplikationsrate bei tiefen Blockaden, die zwangsläufig zu einer Phrenikusblockade führen (Segment C4), durch den Einsatz der Sonografie gesenkt werden – dennoch hat auch dieses Ergebnis Eingang in aktuelle Leitlinien gefunden [4].

Ultraschallgestützte Blockadetechnik

Das C2-C4-Kompartiment hinter dem M. sternocleidomastoideus (intermediäre Blockade) ist nur wenige Millimeter breit und kann verlässlich nur sonografisch aufgefunden werden.

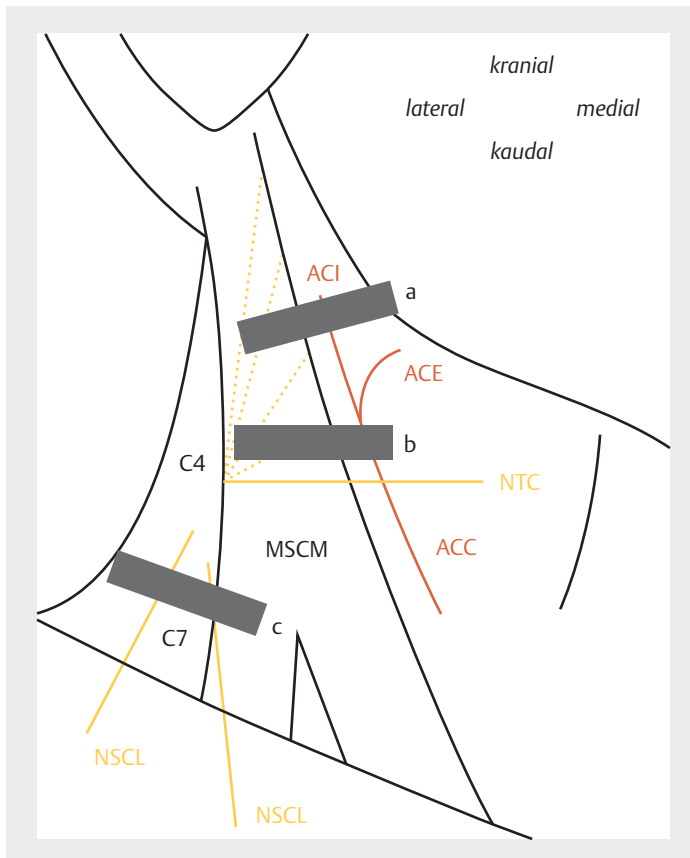
Merke

Ein wesentlicher Vorteil der ultraschallgestützten Blockadetechnik ist die Vermeidung von akzidentellen Gefäßpunktionen (cave Hämatom) und intravasalen Injektionen (cave Intoxikation).

Eine ultraschallgesteuerte Technik ermöglicht zudem die Applikation von Lokalanästhetikum an die durch Hirnnerven innervierte Gefäßwand.

Subkutane Blockadetechnik

Alternativ kann eine subkutane Technik anhand äußerer Landmarken gewählt werden. In einem randomisierten Vergleich mit einer intermediären Blockadetechnik fand sich kein signifikanter Unterschied hinsichtlich Supplementierungsbedarf oder Patientenkomfort [13]. Dazu wird Lokalanästhetikum (LA, z.B. 10 ml Ropivacain 0,375–0,75%) kraniokaudal am Hinterrand des Kopfwenders appliziert. Die Koinnervation von Platysma und Unterkiefer (R. colli und R. marginalis mandibulae, Ansa cervicalis superficialis) durch den N. facialis ist die anatomische Basis für eine zusätzliche Infiltration von Kieferwinkel und Unterkiefer (etwa 2×5 ml LA). Auch in aktuellen Studien wird immer wieder die zusätzliche lokale Infiltration der Hautinzision am Vorderrand des Kopfwenders beschrieben (etwa 10 ml LA) [14]. Auftretende Schmerzen bei der Präparation der Gefäßwand werden durch lokale Supplementierung (Operateur) und/oder die Gabe von Opioiden behandelt (z.B. Sufentanil 5–10 µg, Remifentanil 0,1 µg/kgKG/min).



► **Abb. 3** Schallkopfpositionen (schwarze Balken, rechte Halsseite):
a Kieferwinkel (subplatysmale Blockade der Ansa cervicalis superficialis),
b Höhe Karotisbifurkation (intermediäre Blockade des Plexus cervicalis),
c Höhe Skalenuslücke (intermediäre Blockade mit Schwerpunkt Nn. supraclaviculares). MSCM: M. sternocleidomastoideus; ACC, ACI, ACE: A. carotis communis, interna, externa; gepunktete Linie (gelb): Verlauf der Fasern C2–C4 zur Area nervosa am Hinterrand des MSCM; NTC: N. transversus colli, NSCL: Nn. supraclaviculares.

Merke

Wesentlicher Vorteil der subkutanen Technik ist die Möglichkeit der beidseitigen Durchführung, da hierbei akzidentelle Phrenikus- oder Rekurrensblockaden ausgeschlossen sind.

Dies ist für intermediär appliziertes LA, welches durch die Lamina praevertebralis der Halsfaszie von den genannten Nerven separiert ist, nicht sicher belegt. Eine mögliche Indikation sind die lokale Revision eines infizierten Tracheostomas (beidseitiger Block) bei erheblicher Komorbidität oder kontralaterale Paresen der beschriebenen Nerven. Ob eine ultraschallgesteuerte subplatysmale Injektion hier von Vorteil sein kann, ist unklar.

Perioperatives ultraschallgestütztes Vorgehen

Ein verlässliches Wachmonitoring („Quietscheente“ in der kontralateralen Hand während der Clamping-Phase)

erfordert einen aufgeklärten, kooperativen Patienten. Andererseits ist Angst eine wesentliche Komponente des Patientendiskomforts bei offenen Karotisendarterektomien [15]. Eine Alternative zu Benzodiazepinen können α_2 -Mimetika oder kleine Opioidboli bereits vor der Blockade sein. Entscheidend ist aber die mentale Unterstützung und Kommunikation mit dem Patienten durch alle Mitglieder des operativen Teams.

Nach Implementierung eines Standardmonitorings werden 2 peripher-venöse Zugänge sowie eine invasive Blutdruckmessung auf der kontralateralen (ausgelagerten) Seite angelegt. Notfallmedikamente werden bereitgestellt (s. „Praxis – Medikamente bereithalten“).

PRAXIS

Notfallmedikamente bereithalten

Bereits vor der Blockade ist ein Notfallset mit aufgezogenen Medikamenten (500 mg Thiopental, 100 mg Succinylcholin) griffbereit vorhanden. Sie sind notwendig, um bei Krampfanfällen (sehr selten!) nach intravasaler Injektion oder Clamping-Defizit unmittelbar den Atemweg sichern zu können.

Das Blutdruckmanagement erfordert

- hochnormale (über 180 mmHg systolisch) Werte während der Clamping-Phase (hoher Perfusionsdruck), aber
- eine konsequente Blutdrucksenkung (unter 160 mmHg systolisch) nach dem Declamping (cave Hyperperfusionssyndrom).

Deshalb sind auch kreislaufwirksame Medikamente (Ebrantil, Atropin, Noradrenalin) patientennah vorzuhalten.

Zur Blockade wird der Patient in Rückenlage mit dem Kopf zur Gegenseite gelagert. Der Kopf des Patienten mit dem Punktionsort und das Ultraschallgerät sollten in einer Sichtachse liegen. Der Schallkopf wird in der Transversalebene über den inneren anatomischen Landmarken platziert (► **Abb. 3**). Die Blockade ist sowohl in Kurzachsen- als auch in Langachsentechnik möglich.

Merke

Bei der In-Plane-Technik von lateral kann die Nadelführung durch Unterpolsterung der ipsilateralen Schulter deutlich erleichtert werden.

Zunächst wird die Nadel unter Sicht in das C2-C4-Kompartiment (Fasziendopplung) hinter dem Kopfwender geführt (► **Abb. 4**). Wir verwenden dazu ein langwirksames LA (z.B. Ropivacain 0,375–0,75%). Nach Gabe von etwa 10 ml ist das Kompartiment im B-Bild aufgefüllt. Um eine kraniokaudale Ausbreitung – die Nn. supraclaviculares

treten in diesen Raum erst auf Höhe von C5–C6 ein – zu erzielen, verabreichen wir bis zu 20 ml LA.

Danach wird die Nadel an die Gefäßwand der A. carotis interna geführt (5–10 ml LA) (► **Abb. 4**). Die Punktion ist allerdings durch Bewegungsartefakte (Schluckakt) und die Schallauslöschung hinter den Kalkplaques sehr anspruchsvoll. Als Nebenwirkungen sind Husten, Schluckstörungen und Heiserkeit berichtet. In einer eigenen randomisierten, doppelblinden Studie (je 5 ml Prilocain 1% versus NaCl 0,9%) konnte kein Vorteil für die perivaskuläre Injektion hinsichtlich Supplementierungsbedarf und Patientenkomfort gezeigt werden [15].

Merke

Vor allem bei schwierigen Schallbedingungen sollte einer lokalen Supplementierung durch den Operateur der Vorzug gegeben werden, insbesondere da auch die genannten Nebenwirkungen hierbei seltener auftreten.

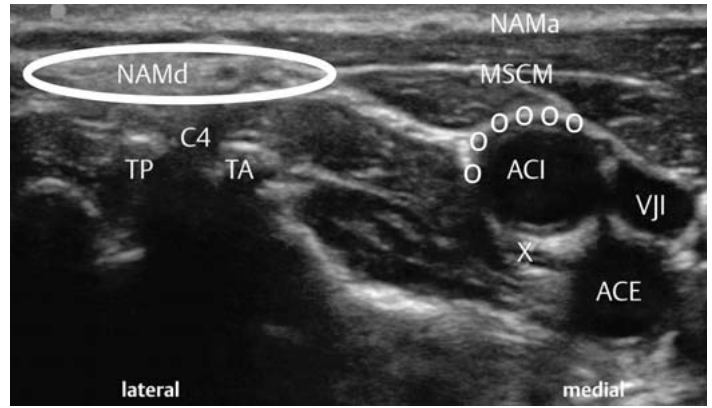
Blockaden außerhalb der Karotischirurgie

Eingriffe am äußeren Ohr

Der N. auricularis magnus kann am Hinterrand des Kopfwenders verlässlich visualisiert und für Eingriffe am äußeren Ohr selektiv blockiert werden (► **Abb. 4**). Nicht immer wird dadurch eine vollständige Schmerzausschaltung möglich sein, da der N. occipitalis minor, der N. occipitalis major und der N. auricularis posterior (VII) in variablem Ausmaß an der Innervation in dieser Region beteiligt sind [1, 5, 16, 17].

Schulter- und Klavikulachirurgie

Die Nn. supraclaviculares vermitteln die kutane Innervation von Schulter, Klavikula und infraklavikulärer Region. Sie können in einer intermediären Technik über der Skalenuslücke (etwa Höhe C7) blockiert werden (► **Abb. 3**) [18]. Mit Erfahrung und hochauflösenden Schallköpfen gelingt oft eine Visualisierung dieser Nerven. Für die Blockade werden 5–10 ml LA in die Faszien- und Myofaszien-ebene injiziert. Dies kann im Rahmen der Schulterchirurgie realisiert werden, indem die Nadel (Kurzachsentechnik) nach interskalenärer Blockade des Plexus brachialis in die Faszien- und Myofaszien-ebene zurückgezogen wird. Dieses Vorgehen ist



► **Abb. 4** Intermediäre Blockade des Plexus cervicalis (großer weißer Kreis) hinter dem M. sternocleidomastoideus (MSCM). Die perivaskuläre Blockade ist durch kleine weiße Kreise dargestellt. NAMd und NAMa: N. auricularis magnus: deszendierender Anteil d im C2–C4-Kompartiment, ascendierender Anteil a unter dem Platysma; X: N. vagus, VJI: V. jugularis interna, ACI: A. carotis interna, ACE: A. carotis externa, TA, TP: 4. Halswirbelkörperquerfortsatz mit Tuberculum anterius und posterius; C4: ventraler Ast des Spinalnerven C4.

allerdings nicht generell etabliert. Wahrscheinlich ist das applizierte LA-Volumen bei interskalenären Blockaden relevant. Größere Volumina (20 ml) erreichen die Nn. supraclaviculares evtl. noch vor deren Eintritt in die Faszien- und Myofaszien-ebene. Dies trifft für minimierte (5 ml) LA-Volumina (Ziel: Vermeidung von Phrenikusblockaden) dagegen nicht zu.

Infraklavikuläre Eingriffe

Oberflächliche infraklavikuläre Eingriffe (Herzschrittmacher-, Port- oder Kardioverter-Defibrillator-Implantation) werden oft in Allgemein- oder Lokalanästhesie vorgenommen. Nicht nur bei lokaler Infektion und ausgeprägter Komorbidität sind diese Eingriffe sehr gut in einer kombinierten Regionalanästhesie durchführbar. Dazu wird das Dermatom C4 (Nn. supraclaviculares) wie oben beschrieben blockiert. Die darunterliegenden Myotome (Mm. pectorales) werden durch den Plexus brachialis (Nn. pectorales) innerviert und mit einem Thoraxwandblock oder einer supraclaviculären Blockade des Plexus brachialis erreicht.

KERNAUSSAGEN

- Der Plexus cervicalis wird durch die Rr. ventrales der Spinalnerven C1–C4 gebildet.
- Wichtige sonoanatomische Landmarken sind die Blätter der Halsfaszie, die Karotisbifurkation, die Querfortsätze C4–C7 sowie der Umschlagpunkt des N. auricularis magnus am Hinterrand des M. sternocleidomastoideus.
- Anhand der Lage des Injektionsortes in Relation zu Halsfaszien werden tiefe, intermediäre und oberflächliche Blockadetechniken unterschieden.
- Es existiert eine Vielzahl von Anastomosen zwischen Hirnnerven, dem Truncus sympathicus und dem Plexus cervicalis. Dies erklärt bei großer individueller Variabilität sowohl eine gelegentlich unzureichende Anästhesiequalität als auch das Auftreten typischer blockadebedingter Nebenwirkungen.
- Es besteht keine Evidenz für oder gegen ein bestimmtes Anästhesieverfahren bei operativen Karotis-Revaskularisationen. Lediglich für Patienten mit kontralateralem Karotisverschluss wird der Eingriff in Regionalanästhesie und Wachmonitoring empfohlen.
- Sowohl die Häufigkeit von Komplikationen als auch die Konversionsrate zu einer Allgemeinanästhesie sind bei oberflächlichen bzw. intermediären Techniken signifikant geringer als bei tiefen Blockaden.
- Eine intermediäre Injektionstechnik ist verlässlich nur durch eine ultraschallgesteuerte Nadelführung zu realisieren. Wesentlicher Vorteil der Sonografie ist die Vermeidung von akzidentellen Gefäßpunktionen.
- Für beidseitige Blockaden sollte eine oberflächliche Injektionstechnik angewendet werden, da hierbei Phrenikus- oder Rekurrensparesen sicher vermieden werden.
- Selektive Blockaden (N. auricularis magnus, Nn. supraclaviculares) einzelner Anteile des Plexus cervicalis sind für Eingriffe an Schulter, Klavikula, Ohrmuschel und in der infraklavikulären Region indiziert.

Interessenkonflikt

Der Autor gibt an, dass kein Interessenkonflikt besteht.

Autorinnen/Autoren



Ronald Seidel

Dr. med., 1988–1994 Studium der Humanmedizin an der Komensky-Universität Bratislava sowie der Medizinischen Hochschule Erfurt. 1994–2000 Facharztbildung Anästhesiologie. 2005 Spezielle anästhesiologische Intensivmedizin. 2013 DEGUM-Kursleiter Stufe 2.

2016 TEE in der Anästhesiologie. Oberarzt an der Klinik für Anästhesiologie der HELIOS Kliniken Schwerin. Schwerpunkte: Ultraschall in der Anästhesiologie.

Korrespondenzadresse

Dr. med. Ronald Seidel

Klinik für Anästhesiologie
HELIOS Kliniken Schwerin
Wismarsche Straße 393–7
19049 Schwerin
ronald.seidel@helios-kliniken.de

Literatur

- [1] Aumüller A, Aust G, Doll A, Engele J, Kirsch J, Mense S, Reißig D, Salvetter J, Schmidt W, Schmitz F, Schulte E, Spanel-Borowski K, Wolff W, Wurzingler LJ, Zilch HG. Anatomie. Duale Reihe. 2. Aufl. Stuttgart: Thieme; 2010
- [2] Telford RJ, Stoneham MD. Correct nomenclature of superficial cervical plexus blocks. *Br J Anaesth* 2004; 92: 775–776. doi:10.1093/bja/ae550
- [3] Koköfer A, Nawratil J, Opperer M. Regionalanästhesie zur Karotischirurgie: Übersicht über Anatomie, Techniken und deren klinische Bedeutung. *Anaesthetist* 2017; 66: 283–290. doi:10.1007/s00101-017-0270-z
- [4] Eckstein HH, Kühnl A, Berkefeld J et al. S3-Leitlinie zur Diagnostik, Therapie und Nachsorge der extracraniellen Carotistenose (August 2012). Im Internet: http://www.awmf.org/uploads/tx_szleitlinien/004-0281_S3_Extracranielle_Carotistenose_2012_verlaengert.pdf; Stand: 04.10.2017
- [5] Shoja MM, Oyesiku NM, Griessenauer CJ et al. Anastomoses between lower cranial and upper cervical nerves: a comprehensive review with potential significance during skull base and neck operations, part I: trigeminal, facial and vestibulocochlear nerves. *Clinical Anatomy* 2014; 27: 118–130. doi:10.1002/ca.22340
- [6] Shoja MM, Oyesiku NM, Shokouhi G et al. Anastomoses between lower cranial and upper cervical nerves: a comprehensive review with potential significance during skull base and neck operations, part II: glossopharyngeal, vagus, accessory, hypoglossal and cervical spinal nerves 1–4. *Clinical Anatomy* 2014; 27: 131–144. doi:10.1002/ca.22342
- [7] Stoneham MD, Thompson JP. Arterial pressure management and carotid endarterectomy. *Br J Anaesth* 2009; 102: 442–452. doi:10.1093/bja/aep012
- [8] Deutsche Gesellschaft für Hals-, Nasen-, Ohrenheilkunde, Kopf- und Halschirurgie. S2 k-Leitlinie Hypersalivation (Januar 2013). Im Internet: http://www.awmf.org/uploads/tx_szleitlinien/017-0751_S2k_Hypersalivation_2013-02.pdf; Stand: 04.10.2017
- [9] GALA Trial Collaborative Group, Lewis SC, Walow CP, Bodenham AR et al. General anaesthesia versus local anaesthesia for carotid surgery (GALA): a multicentre, randomised controlled

trial. *Lancet* 2008; 372: 2132–2142. doi:10/1016/S0140-6736(08)61699-2

- [10] Vanlyapong T, Chongruksut W, Rerkasem K. Local versus general anaesthesia for carotid endarterectomy. *Cochrane Database Syst Rev* 2013; (12): CD000126. doi:10.1002/14651858.CD000126.pub4
- [11] IQTIG – Institut für Qualitätssicherung und Transparenz im Gesundheitswesen. Karotis-Revaskularisation. Bundesauswertung zum Erfassungsjahr 2016; Qualitätsindikatoren (Juli 2017). Im Internet: https://iqtig.org/downloads/ergebnisse/bundesauswertung/2016/indirekte_verfahren/QSKH_10n2-KAROT_2016_BUAW_V02_2017-07-12.pdf; Stand: 12.07.2017
- [12] Pandit JJ, Satya-Krishna R, Gratton P. Superficial or deep cervical plexus block for carotid endarterectomy: a systematic review of complications. *Br J Anaesth* 2007; 99: 159–169. doi:10.1093/bja/aem160
- [13] Ramachandran SK, Picton P, Shanks A et al. Comparison of intermediate vs. subcutaneous cervical plexus block for carotid endarterectomy. *Br J Anaesth* 2011; 107: 157–163. doi:10.1093/bja/aer118
- [14] Martusevicius R, Swiatek F, Joergensen LG et al. Ultrasound-guided locoregional anaesthesia for carotid endarterectomy: a prospective observational study. *Eur J Vasc Endovasc Surg* 2012; 44: 27–30. doi:10.1016/j.ejvs.2012.04.008
- [15] Seidel R, Zukowski K, Wree A et al. Ultrasound-guided intermediate cervical plexus block and perivascular local anesthetic infiltration for carotid endarterectomy: a randomized controlled trial. *Anaesthesist* 2016; 65: 917–924. doi:10.1007/s00101-016-0230-z
- [16] Pantaloni M, Sullivan P. Relevance of the lesser occipital nerve in facial rejuvenation surgery. *Plast Reconstr Surg* 2000; 105: 2594–2599
- [17] Herring AA, Stone MB, Frenkel O et al. The ultrasound-guided superficial cervical plexus block for anesthesia and analgesia in emergency care settings. *Am J Emerg Med* 2012; 30: 1263–1267. doi:10.1016/j.ajem.201106.023
- [18] Musso D, Flohr-Madsen S, Meknas K et al. A novel combination of peripheral nerve blocks for arthroscopic shoulder surgery. *Acta Anaesthesiol Scand* 2017; 61: 1192–1202. doi:10.1111/aas.12948

Bibliografie

DOI <https://doi.org/10.1055/s-0043-115204>
Anästhesiol Intensivmed Notfallmed Schmerzther 2017; 52: 806–813 © Georg Thieme Verlag KG Stuttgart · New York
ISSN 0939-2661