

Wache Videolaryngoskopie

Eine Alternative zur Fiberoptik?

Jana Lohse • Rüdiger Noppens

Derzeit rückt eine neue Technik als Alternative zur wachen, flexiblen Intubationsendoskopie in den Fokus der klinischen Anästhesie: die wache Videolaryngoskopie. Im direkten Vergleich der beiden Techniken erreicht die wache Videolaryngoskopie akzeptable Intubationszeiten bei gleichzeitig hoher Akzeptanz durch Patient und Anästhesist. Dennoch ist in speziellen Fällen eine wache Videolaryngoskopie schwierig oder unmöglich. Der folgende Artikel geht auf die Chancen und Limitationen dieser neuen Methode ein und gibt Tipps zur praktischen Durchführung.

Zwischenfälle bei der Atemwegssicherung



Hauptursachen Bei bis zu 80% der anästhesiebedingten Todesfälle kann ein direkter Zusammenhang mit Problemen bei der Atemwegssicherung hergestellt werden. Die meisten dieser Zwischenfälle stufen Experten jedoch als vermeidbar ein [1–3]. Der Grund für Komplikationen wie Hypoxie, schwere neurologische Defizite und Tod liegt nicht selten im unbedachten Umgang mit Patienten, bei denen Schwierigkeiten bei der Atemwegssicherung zu erwarten sind [3].

► Um potenziell lebensbedrohliche Komplikationen zu vermeiden, ist es entscheidend, Prädiktoren für einen schwierigen Atemweg sicher zu erkennen [4, 5].

„Schwieriger Atemweg“ Unter dem Begriff „schwieriger Atemweg“ werden Probleme zusammengefasst, die während der Atemwegssicherung auftreten können [6]. Die American Society of Anesthesiologists (ASA) definiert den „schwierigen Atemweg“ als

► „klinische Situation, in der ein durchschnittlich trainierter Anästhesist Schwierigkeiten hat, mit der Maske zu beatmen und/oder Schwierigkeiten hat, den Patienten endotracheal zu intubieren“ [4].

Diese Definition erfolgt anhand der beiden klassischen Techniken „Maskenbeatmung“ und „Intubation mithilfe der direkten Laryngoskopie“ [6]. Die Prädiktoren für eine schwierige Maskenbeatmung und eine schwierige direkte Laryngo-

skopie überschneiden sich in einigen Punkten (◉ Tab. 1).

Mit steigender Anzahl verschiedener Prädiktoren oder Symptome steigt auch das Risiko der schwierigen oder unmöglichen Intubation.

Vorgehen bei erwartet schwierigem Atemweg



Regionalanästhesie empfohlen Die aktuelle S1-Leitlinie der DGAI zum Thema Atemwegsmanagement empfiehlt bei Patienten mit Prädiktoren für einen schwierigen Atemweg primär ein Regionalanästhesieverfahren [7]. Auch bei der Durchführung eines regionalen Anästhesieverfahrens muss immer das entsprechende Equipment zur Atemwegssicherung bereitgehalten werden, um bei eventuellen Komplikationen handlungsfähig zu bleiben und so die Sicherheit des Patienten zu gewährleisten.

Bei Allgemeinanästhesie Ist die Regionalanästhesie keine Option, sollte die Spontanatmung des Patienten erhalten werden, bis der Atemweg zweifelsfrei gesichert ist.

Nach Induktion einer Allgemeinanästhesie bleibt zur Sicherung des Atemwegs häufig nur ein schmales Zeitfenster zwischen Sistieren der Spontanatmung und Asphyxie. Misslingt die primäre Atemwegssicherung („cannot ventilate, cannot intubate“) und werden weitere alternative Maßnahmen – z. B. der Einsatz extraglottischer Hilfsmittel oder ein translaryngeales/transtracheales Verfahren – nicht durchgeführt oder scheitern gar, ist die Konsequenz der Tod des Patienten.

Spontanatmung sichern Die Atemwegssicherung unter Erhalt der Spontanatmung ist das sicherste Verfahren um folgeschweren, unerwünschten Ereignissen vorzubeugen. Um den Atemweg unter Spontanatmung zu sichern, gibt die Leitlinie der DGAI vier Herangehensweisen vor:

Prädiktoren für schwierige Maskenbeatmung und schwierige direkte Laryngoskopie	
Prädiktoren für eine schwierige Maskenbeatmung	Prädiktoren für eine schwierige direkte Laryngoskopie
<ul style="list-style-type: none"> ▶ Narben, Tumoren, Entzündungen, Verletzungen von Lippe und Gesicht ▶ Makroglossie, andere pathologische Zungenveränderungen ▶ Bestrahlung oder Tumor im Bereich der Halsregion ▶ pathologische Veränderungen von Pharynx, Larynx und Trachea ▶ männliches Geschlecht ▶ Alter > 55 Jahre ▶ Schnarchanamnese bzw. Schlafapnoe-Syndrom ▶ desolater Zahnstatus, Zahnlosigkeit ▶ Vollbartträger ▶ Mallampati Grad III oder IV ▶ deutlich eingeschränkte Protrusion des Unterkiefers ▶ Body Mass Index > 30 kg/m² ▶ thyreomentaler Abstand < 6 cm 	<ul style="list-style-type: none"> ▶ schwierige Intubation in der Anamnese ▶ Stridor-Tumore, Abszesse im Kopf- / Hals- oder Mediastinalbereich ▶ Zustand nach Bestrahlung im Kopf- / Halsbereich ▶ Zustand nach OP am Larynx / Pharynx ▶ Progenie, Dysgnathie ▶ raumfordernde Struma ▶ Makroglossie ▶ mandibulo- und maxillofaziale Dysostosen ▶ eingeschränkte Mundöffnung ▶ eingeschränkte Kopfreklination ▶ thyreomentaler Abstand < 6 cm ▶ kurzer oder umfangreicher Hals ▶ subglottische Stenose, Trachealstenose, Trachealverlagerung ▶ Schlafapnoe-Syndrom ▶ Schwangerschaft ▶ Mallampati Grad III oder IV

Tab. 1 Prädiktoren für schwierige Maskenbeatmung und schwierige direkte Laryngoskopie.

1. flexible Intubationsendoskopie (Goldstandard)
2. indirekte Laryngoskopie (Videolaryngoskopie)
3. Intubation über extraglottische Atemwege
4. translaryngeale/transtracheale Oxygenierung/Ventilation bzw. Tracheotomie

(1:13 000–1:25 000) ein insgesamt sehr seltenes Ereignis ist, führt dieser lebensgefährliche Ansatz trotzdem immer wieder zum gewünschten Erfolg [6]. Im NAP4-Report findet sich jedoch ein breites Spektrum an Berichten, in denen dieser Ansatz nicht zum Erfolg führte und mit erheblichen Konsequenzen für den Patienten verbunden war [2].

Flexible Intubationsendoskopie

Traditionelle Technik Obwohl die fiberoptische Intubation eines wachen, spontan atmenden Patienten eine seit Jahrzehnten etablierte Methode im Atemwegsmanagement ist, scheint die Hemmschwelle, dieses Verfahren anzuwenden, noch immer hoch zu sein [8].

Die flexible Intubationsendoskopie ist der Goldstandard bei der Sicherung des erwarteten schwierigen Atemwegs.

Hohe Erfolgsrate Die Skepsis gegenüber der endoskopischen Wachintubation lässt sich nach aktuellem Wissensstand allerdings nur schwer nachvollziehen. In einer Reihe von Untersuchungen wurde über einen Zeitraum von mehreren Jahren die Erfolgsrate der fiberoptischen Wachintubationen evaluiert [9–12]. Alle 3 Studien kommen zu übereinstimmenden Ergebnissen: Ein Misserfolg beim Intubationsversuch ist mit 1–2% sehr unwahrscheinlich.

Die Erfolgsrate endoskopischer Wachintubationen liegt bei >98%.

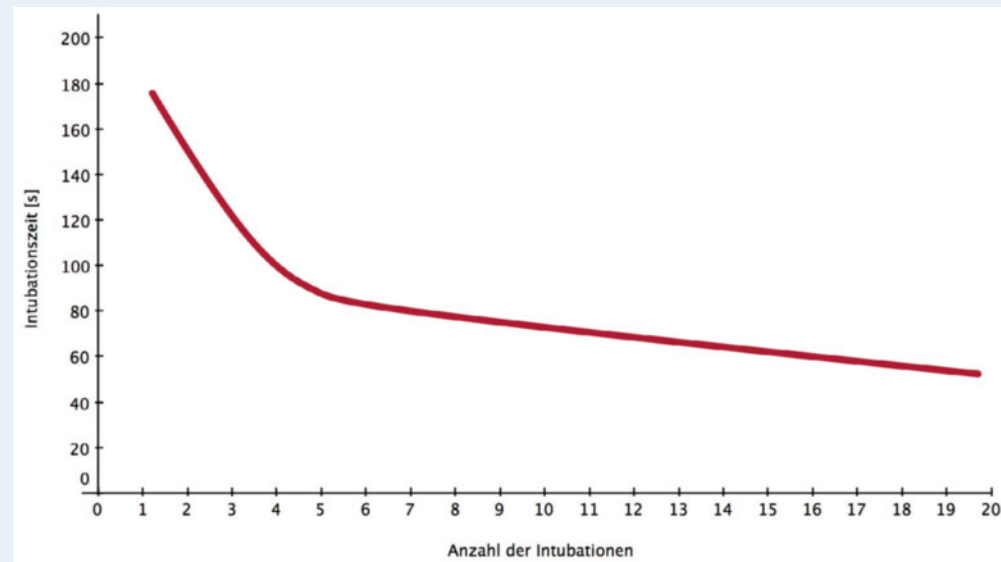
Keine klinische Routine Die endoskopische Wachintubation gilt als schwer erlernbare Technik und gehört sehr oft nicht zur klinischen Routine. Nur etwa 1% aller Intubationen werden mit einem flexiblen Endoskop durchgeführt [9]. Wenig Erfahrung, Unkenntnis des verwendeten Materials und die Angst vor Misserfolg führen zur Verunsicherung vieler Anästhesisten.

Lernkurve Flexible, wache Intubationsendoskopie steht völlig zu Unrecht in dem Ruf, eine sehr schwer erlernbare Technik zu sein. Die Lernkurve bis zu einem akzeptablen Grad technischer Expertise verläuft im Vergleich zu anderen Methoden steil, das Verfahren kann also gut erlernt werden. Der Lernerfolg der flexiblen Intubationsendoskopie ist abhängig von der Anzahl der Anwendungen. Dies wurde in 5 Studien untersucht, die zeigten, dass 10–20 Anwendungen genügen, um eine sichere, zufriedenstellende flexible Intubationsendoskopie in einer angemessenen Zeit durchzuführen [13, 14] (Abb. 1).

Oft wird deshalb auch bei einem erwarteten schwierigen Atemweg das Risiko einer Atemwegsicherung unter Vollnarkose in Kauf genommen, um die endoskopisch gestützte Intubation eines wachen Patienten zu vermeiden. Da eine „cannot ventilate, cannot intubate“-Situation mit einer Wahrscheinlichkeit von 0,008%–0,004%

Abb. 1 Lernkurve zur endoskopischen Intubation. Daten aus Cook et al. [13].

Lernkurve zur endoskopischen Intubation



Bildnachweis: Rüdiger Noppens

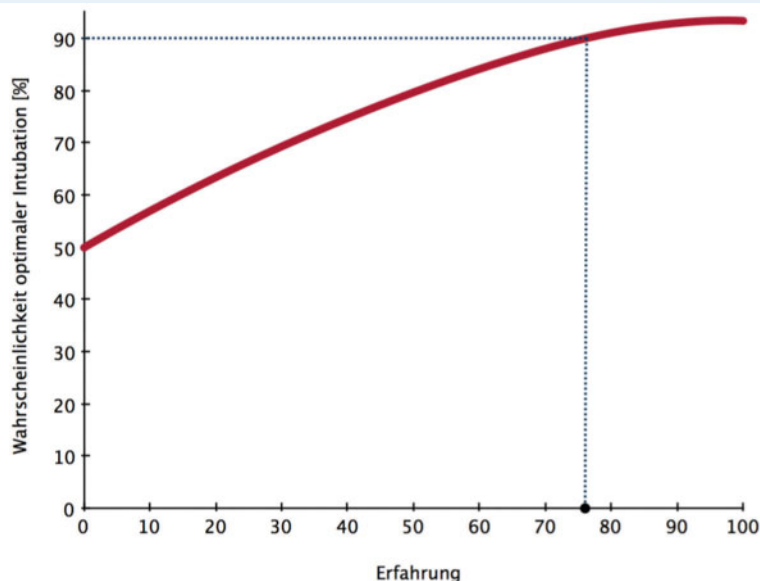
Wache Videolaryngoskopie

Neue Technik Die Intubation unter Erhaltung der Spontanatmung ist die Methode mit dem geringsten Risiko für den Patienten. Über Jahrzehnte war die flexible Intubationsendoskopie unter topischer Anästhesie und adäquater Sedierung die einzige Technik, um dieses Vorhaben umzusetzen [15]. Derzeit aber rückt eine neue, verführerische Technik in den Fokus der klinischen Anästhesie und erobert dieses Territorium, das bisher allein der flexiblen Intubationsendoskopie vorbehalten war [16, 17].

Abb. 2 ITN-Glidescope: Wahrscheinlichkeit optimaler Intubation in Abhängigkeit von der Erfahrung des Anwenders nach Cortelazzi et al. [23].

ITN = Intubationsnarkose.

ITN-Glidescope: Wahrscheinlichkeit einer optimalen Intubation



Bildnachweis: Rüdiger Noppens

Die Atemwegssicherung mit Videolaryngoskopen ist zu einer sehr verbreiteten und populären Methode geworden [18]. Verglichen mit anderen Instrumenten erscheint es leicht, Routine darin zu entwickeln. Handhabung und einige technische Aspekte sind bereits durch die klassische, direkte Laryngoskopie vertraut.

Wieviele Anwendungen bis zur Routine?

Mehrere Publikationen zeigen, dass nur etwa 6 videoassistierte Laryngoskopien genügen, um eine Erfolgsrate von >90% in einer Zeit von <3 min zu erzielen [19–22]. In einer anderen, aktuellen Publikation zeigte sich jedoch beim Einsatz des GlideScopes® (Verathon Medical Deutschland), dass eine deutlich höhere Anzahl an Anwendungen erforderlich ist, um eine suffiziente Visualisierung der Glottis zu erzielen, die Spitze des Tubus korrekt vor der Glottisebene zu platzieren und den Tubus in die Trachea vorzuschieben [23]. Diese Studie könnte ein Hinweis darauf sein, dass mehr Übung und Erfahrung im Umgang mit Videolaryngoskopen notwendig ist als bisher gedacht, speziell bei den Geräten mit stark gebogenem Spatel (z. B. GlideScope®, McGrath® Series 5 [Aircraft Medical], C-MAC D-Blade® [Storz]) (Abb. 2). Im Vergleich zur klassischen, direkten Laryngoskopie erlaubt der Gebrauch eines Videolaryngoskops beim 1. Versuch eine bessere Sicht auf die Glottis. Vor- und Nachteile der verschiedenen Typen wurden in diversen Studien untersucht und miteinander verglichen [20, 24, 25].

Eine Alternative zur Fiberoptik? Erste Erfahrungen mit der neuen Technik wurden 2004 bei 4 wachen Patienten mit Adipositas permagna gemacht [26]. Einige Vorteile wurden bereits hier sichtbar:

- ▶ Videolaryngoskopie ermöglicht schnell eine bessere Übersicht über die pharyngeale Anatomie.
- ▶ Blut und Sekrete behindern nur gering.
- ▶ Das Instrument ist verglichen mit Intubationsendoskopen robuster und leichter sowie schneller aufzubereiten.

Der Gebrauch von Videolaryngoskopen zur endotrachealen Intubation unter topischer Anästhesie wurde bis heute in zahlreichen weiteren Studien beschrieben. Bei einer anderen Patientengruppe mit massivem Übergewicht zeigte sich eine Erfolgsrate von 96%, eine mittlere Zeit von 158 s bis zur Intubation und eine hohe Akzeptanz des Verfahrens [27].

Prädiktoren für eine schwierige Videolaryngoskopie

▼ **Wie erkennen?** Bisher ist es nicht gelungen Merkmale oder Testverfahren zu identifizieren, die prädiktiv für eine schwierige indirekte Laryngoskopie sind. Hypersekretion oder Blutungen können die Sicht behindern. Eine massiv eingeschränkte Mundöffnung und eine veränderte Anatomie des Halses sind die einzigen bekannten Prädiktoren für schwere oder unmögliche indirekte Laryngoskopie [6].

Eingeschränkte Datenlage Als einziges Videolaryngoskop wurde das GlideScope in Bezug auf Prädiktoren für eine schwierige Laryngoskopie untersucht [28]. Der aussagekräftigste Prädiktor für den Misserfolg bei der Videolaryngoskopie mit GlideScope ist eine veränderte Anatomie des Halses. Insbesondere stattgehabte OPs im Kopf-/Halsbereich, Radiatio und große Tumormassen können eine indirekte Laryngoskopie schwierig oder unmöglich machen. Gleichzeitig sind das auch die Prädiktoren für besonders schwierige direkte Laryngoskopie [6] (◦ Tab. 2). Die Ergebnisse dieser Studie lassen sich möglicherweise auch auf andere Videolaryngoskope übertragen.

Gebogener Spatel: Chance oder Risiko?

▼ **Blick um die Ecke** Eine Laryngoskopie beim wachen Patienten birgt neue Herausforderungen. Um Diskomfort des Patienten zu vermeiden, muss die Manipulation am Pallatum molle und im pharyngealen Raum so gering wie möglich gehalten werden. Videolaryngoskope mit stark gebogenen Spatel eröffnen eine völlig neue Perspektive: den Blick um die Ecke [18, 24, 25, 29] (◦ Abb. 3).

Sichtgewinn und -verlust Die Visualisierung der Glottis gelingt deutlich schneller im Vergleich zur Laryngoskopie mit konventionellem Macin-

Prädiktoren für eine schwierige Videolaryngoskopie

- ▶ Cormack / Lehane III oder IV bei direkter Laryngoskopie
- ▶ eingeschränkte mandibuläre Protrusion
- ▶ verminderter sternothyreoidaler Abstand
- ▶ pathologische Anatomie des Halses
- ▶ Vor-OPs im Kopf- / Halsbereich
- ▶ Radiatio im Kopf- / Halsbereich
- ▶ Tumormassen im Halsbereich / in Atemwegen

tosh-Spatel [30]. Eine direkte Sicht auf die Glottis ist nicht länger möglich. Die Kamera an der Spitze des Spatels folgt der anatomischen Struktur des Pharynx, ohne dass es zu massiven Verschiebungen des pharyngealen Gewebes kommt. Gleichzeitig führt der im Verhältnis zur Glottisebene steile Winkel zu möglichen Problemen bei der Platzierung des Tubus. Der Schlüssel zur erfolgreichen Intubation ist nicht mehr die Visualisierung der Glottis, sondern die korrekte Platzierung des Tubus.

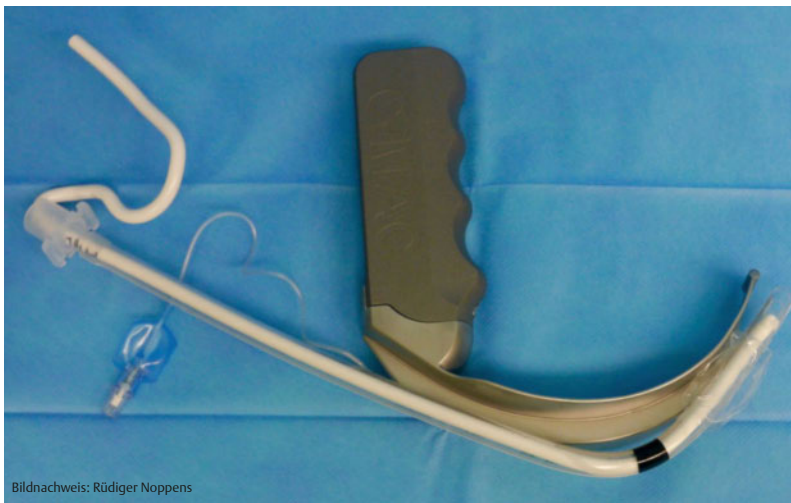Handhabung Um die Spitze des Tubus entlang des gebogenen Spatels direkt vor die Glottis schieben zu können, ist es sinnvoll, den Tubus vorher mit einem Führungsstab auszustatten. Hier hat es sich bewährt, den Führungsstab in die Form eines Hockeyschlägers zu bringen und ihn primär retro-molar einzuführen (◦ Abb. 4). Kritische Schritte sind zudem die Passage der Glottisebene und das Vorschieben des Tubus in die Trachea. Durch den extremen Winkel stößt der Tubus eher an der ventralen Trachealwand an, was die Platzierung schwer oder unmöglich macht. Ein hilfreiches Manöver ist hier die Rotation des Tubus um ca. 180°. Eine Untersuchung der Anwendung des GlideScopes ergab, dass 76 Anwendungen benötigt

Tab. 2 Prädiktoren für eine schwierige Videolaryngoskopie.

Abb. 3 Laryngoskop mit gebogenem Spatel. Die Form des maximal gebogenen Spatels (hier C-MAC D-Blade®, Storz) ist der oropharyngealen Anatomie angepasst und ermöglicht über die Videokamera den „Blick um die Ecke“. Eine direkte Sicht mit dem bloßen Auge auf die Glottis ist nicht möglich.



Bildnachweis: Rüdiger Noppens



Bildnachweis: Rüdiger Noppens

Abb. 4 Der in „Hockeystickform“ gebrachte Führungsstab ist der Krümmung des Spatels angepasst und erleichtert die korrekte Platzierung der Tubusspitze vor der Glottis.

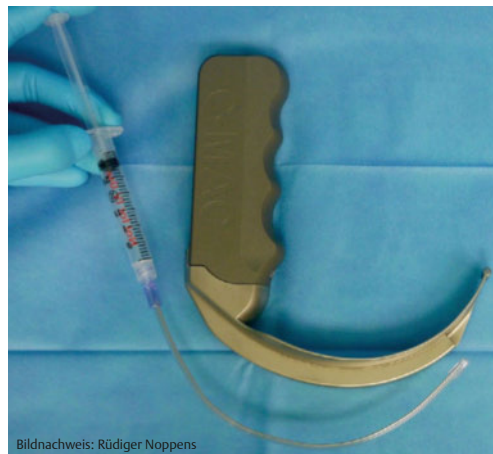
werden, um beim einfachen Atemweg eine suffiziente Darstellung der Glottisebene zu erreichen und den Tubus in die Trachea einzuführen [23].

Es gilt die Leitformel:
bessere Sicht ≠ einfache Intubation

Gleichstand: Fiberoptik vs. wache Videolaryngoskopie

Direkter Vergleich Flexible Intubationsendoskopie und wache Videolaryngoskopie traten in 2 aktuellen Studien direkt gegeneinander an. In der ersten Untersuchung wurden fiberoptische Intubation und Videolaryngoskopie (McGrath Series 5) im Hinblick auf Erfolgsrate, Intubationszeit, Schweregrad der Intubation und Patientenkomfort miteinander verglichen [30]. Patienten mit erwartet schwierigem Atemweg (n=92) erhielten eine topische Anästhesie mit Lidocain 10% (Rachenspray), transtrachealer Injektion und eine Befeuchtung der Mundschleimhäute mit Lidocain 2%. Remifentanyl wurde bis zum Erreichen eines Ramsay Sedation Scores von 2–4 verabreicht.

Abb. 5 Der elastisch formbare MADgic[®] ermöglicht die gezielte Applikation von Lokalanästhetikum vor der Spatelspitze.



Bildnachweis: Rüdiger Noppens

► Zwischen den beiden Verfahren gab es keinen signifikanten Unterschied bzgl. der Intubationszeit:

- ▷ flexible optische Intubation (FOI): 80s, interquartile range (IQR) 58–117s
- ▷ Videolaryngoskopie (VL): 62s, IQR 55–109s

Der Intubationserfolg beim 1. Versuch lag für die wache Intubationsendoskopie bei 79% und für die wache Videolaryngoskopie bei 71%. Beide Gruppen waren vergleichbar hinsichtlich des Schweregrads der Intubation und des Patientenkomforts.

Weitere Studie In einer weiteren Untersuchung in Deutschland wurden die Unterschiede zwischen flexibler nasaler Intubationsendoskopie und Videolaryngoskopie (C-MAC D-Blade) unter topischer Anästhesie und Sedierung bei insgesamt 100 Patienten (50/Gruppe) untersucht [31]. Die mediane Intubationszeit war bei der Gruppe, die eine wache Videolaryngoskopie erhielt, deutlich kürzer (VL: 38s, IQR 24–65; FOI: 94s, IQR 48–323). Es gab keinen Unterschied in Bezug auf den Intubationserfolg (96%), die Zufriedenheit des Anästhesisten und die des Patienten.

Topische Anästhesie

Voraussetzung Suffiziente topische Anästhesie ist die Voraussetzung für eine erfolgreiche wache Intubation. Möglicherweise hat die Qualität der lokalen Betäubung sogar einen größeren Einfluss auf die Akzeptanz des Patienten als der Grad der Sedierung.

Empfehlungen Es existiert bereits ein breites Spektrum anerkannter Methoden zur lokalen Betäubung der Schleimhäute des oberen Atemwegs [15, 31–33]. Durch eine Kombination verschiedener Verfahren kann sich der Effekt steigern. Zur topischen Anästhesie ist Lidocain als schnellwirksames Lokalanästhetikum weit verbreitet. Wegen ihrer bekannten Nebeneffekte wie der arrhythmogenen Wirkung und der Senkung der zerebralen Krampfschwelle sollten Lokalanästhetika mit Sorgfalt angewandt werden. Die Angaben der Maximaldosierung von Lidocain bei topischer Applikation liegen zwischen 4 und 9mg/kgKG [15, 32]. Die Autoren empfehlen daher, eine Dosierung von 5mg/kgKG nicht zu überschreiten.

Entscheidend bei der wachen Videolaryngoskopie ist neben der adäquaten Anästhesie der Glottis und der Trachea eine suffiziente Betäubung des Zungengrunds.

Transkrikoidale Punktion Die transkrikoidale Punktion ist eine der effektivsten Methoden um eine hohe Qualität der Anästhesie im oberen

Atemweg zu erreichen. Durch den induzierten Hustenreiz nach der Applikation wird das Lokalanästhetikum Richtung Glottis verteilt [34, 35]. Verglichen mit anderen, nicht invasiven Verfahren birgt diese Technik ein höheres Risiko für Blutungen und Fehlpunktionen. Besonders bei Patienten mit veränderter oder verlagelter Halsanatomie (oft Patienten in der Hals-Nasen-Ohren- oder der Mund-Kiefer-Gesichts-Chirurgie), ist die transkrikoidale Punktion nicht das Mittel der Wahl [30].

Alternative Als weitere Option bietet sich die topische Anästhesie mit dem MADgic® (Teleflex Medical Europe) an. Der Applikator kann der Krümmung des Spatels angepasst und parallel mit ihm eingeführt werden. Diese Technik ermöglicht eine gezielte Applikation des Lokalanästhetikums vor der Spatelspitze [36]. Leider ist die Anzahl der Studien begrenzt, welche die Effektivität dieses Instruments untersuchen (◊ Abb. 5).

Limitationen

Nicht immer geeignet Die wache Videolaryngoskopie ist nicht für jeden Atemweg geeignet. Bei Patienten mit pathologischer Anatomie des Halses – insbesondere bei vorangegangener Bestrahlung oder großen, obstruktiven Tumoren – sollte diese Technik nicht die erste Wahl sein [28]. Die Limitationen sind hier der kleine oropharyngeale Raum, das rigide, wenig elastische Gewebe und der Verlust einer geraden Achse von der Mundhöhle zur Glottis. Auch Patienten mit subglottischer Stenose, bei denen das Einführen des Tubus problematisch sein kann, profitieren von einer flexiblen Intubationsendoskopie (◊ Abb. 6). Hypersalivation und Schleimhautblutungen können eine fiberoptische Wachintubation schwierig oder unmöglich machen. Durch das Einführen eines Videolaryngoskops hingegen wird im Oro- und Hypopharynx Raum geschaffen. Die dadurch verbesserte Übersicht ermöglicht oft eine optimierte Orientierung.

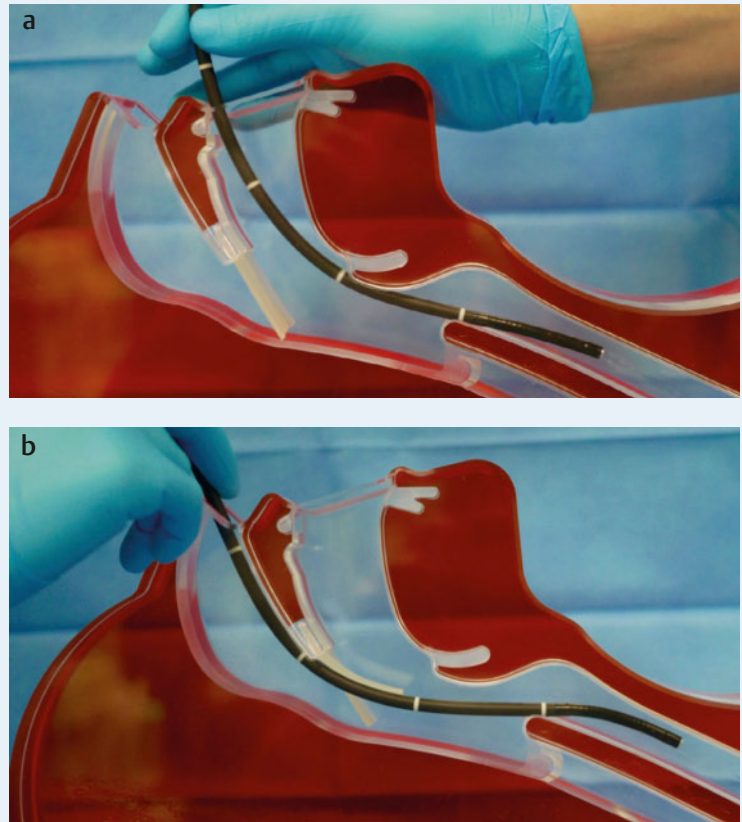
Die wache Videolaryngoskopie ist nicht angezeigt bei Patienten mit pathologischer Anatomie des Halses und subglottischer Stenose.

Von der Theorie zur Praxis

Publikationen Es gibt bereits eine große Anzahl an Publikationen, in denen verschiedene Arten der wachen Videolaryngoskopie beschrieben werden.

Vorbereitung des Atemwegs und Sedierung Wenn keine Kontraindikation besteht, werden den Patienten im Vorfeld Benzodiazepine als Prämedi-

Flexible optische Intubation nasal / oral



Bildnachweis: Rüdiger Noppens

kation verabreicht. Nach Etablierung des Standardmonitorings erhalten die Patienten i.v. 0,1 µg/kg KG Sufentanil. Die Schleimhaut des Oropharynx wird mit Lidocain-Rachenspray betäubt.

Einführen des Spatels Nach Wirkeintritt der topischen und i.v. Analgosedierung wird vorsichtig ein Videolaryngoskop mit stark gebogenem Spatel (z.B. C-MAC D-Blade, McGrath Series 5, GlideScope) in den Oropharynx des Patienten eingeführt.

Platzierung des Tubus Sobald die Glottis sichtbar ist, erfolgt die Applikation von Lidocain 2% (handelsübliche Zubereitung zur i.v. Applikation) unter Einsatz des MADgic direkt auf die Stimmbandebene. Nach der Applikation wird das Videolaryngoskop entfernt und erst nach 2 min Einwirkzeit erneut platziert. Eine 2. Applikation von Lidocain 2% erfolgt supra- und subglottisch. Das Videolaryngoskop wird ein weiteres Mal aus dem oberen Atemweg herausgezogen. Nach einer erneuten Visualisierung der Glottis wird der Tubus, der mit einem formbaren Führungsstab in Hockeystickform versehen ist, vorsichtig durch die Stimmbänder geschoben. Nach der korrekten Platzierung des Tubus (Intubation unter Sicht und Kapnografie als Kontrolle) wird die Allgemeinanästhesie eingeleitet [37].

Abb. 6 Flexible optische Intubation. a oral, b nasal. Bei kleiner Mundöffnung, veränderter Halsanatomie und insbesondere bei großen Tumoren des Halses ist eine flexible Intubationsendoskopie erforderlich.

Fazit Bei vielen Patienten ist die wache Videolaryngoskopie eine geeignete Alternative zur flexiblen Intubationsendoskopie. Es zeigten sich eine vergleichbare Erfolgsrate, hohe Akzeptanz durch den Patienten und akzeptable Zeit bis zur erfolgreichen Intubation. Insbesondere für Anwender, die mit der Technik der flexiblen Intubationsendoskopie nicht vertraut sind, kann wache Videolaryngoskopie die bessere Alternative sein, um in speziellen Situationen die Spontanatmung des Patienten bis zur Sicherung des Atemwegs zu erhalten. Wache Videolaryngoskopie ist nicht der Gegenentwurf zur flexiblen Intubationsendoskopie! Prinzipiell sollte der flexiblen Intubationsendoskopie der Vorrang gegeben werden. Dabei sollte man dieses Verfahren in der täglichen anästhesiologischen Routine bei entsprechend weit gestellter Indikation regelmäßig anwenden. Im Ernstfall muss vor Anwendung der wachen Videolaryngoskopie auch dieses Verfahren unter kontrollierten Bedingungen beherrscht werden. Die wache Videolaryngoskopie ist derzeit eine Methode der zweiten Wahl, wenn z. B. ein flexibles Intubationsendoskop nicht verfügbar ist oder im Vergleich zur Videolaryngoskopie technisch wesentlich schlechter beherrscht wird. Eine suffiziente Schleimhautanästhesie von Oropharynx, Glottis und Trachea ist obligat für das Gelingen beider Techniken. Die Wahl des jeweiligen Verfahrens sollte individuell geschehen, in Abhängigkeit von den Einflussfaktoren, die sowohl der Patient als auch der Anästhesist mitbringen. ◀

Beitrag online zu finden unter <http://dx.doi.org/10.1055/s-0042-102798>



Dr. med. Jana Lohse ist Assistenzärztin an der Klinik für Anästhesiologie, Universitätsmedizin der Johannes Gutenberg-Universität Mainz.
E-Mail: janaallo@uni-mainz.de

Kernaussagen

- ▶ Bei erwartet schwierigem Atemweg empfiehlt die S1-Leitlinie der DGAI die Atemwegssicherung unter Erhaltung der Spontanatmung um unerwünschten Ereignissen vorzubeugen.
- ▶ Flexible endoskopische Intubation ist einfach zu erlernen. Die Erfolgsrate der endoskopischen Wachintubation liegt bei >98 %.
- ▶ Die flexible Intubationsendoskopie und die wache Videolaryngoskopie unterscheiden sich kaum bezüglich Intubationszeit, -erfolg und Schweregrad.
- ▶ Für die wache Videolaryngoskopie ist eine suffiziente Anästhesie der Glottis, der Trachea und des Zungengrunds entscheidend.
- ▶ Bei pathologischer Anatomie des Halses, z. B. bei großen, obstruktiven Tumoren, sollte der flexiblen endoskopischen Intubation der Vorzug gegeben werden.

Interessenkonflikt Die Autoren erklären, dass keine Interessenkonflikte vorliegen.



PD Dr. med. Rüdiger Noppens ist Oberarzt an der Klinik für Anästhesiologie, Universitätsmedizin der Johannes Gutenberg-Universität Mainz. Derzeit arbeitet er im Department of Anesthesia & Perioperative Medicine, Western University, London, Ontario, Canada.
E-Mail: ruediger.noppens@lhsc.on.ca

Literaturverzeichnis

- 1 Schiff JH, Welker A, Fohr B et al. Major incidents and complications in otherwise healthy patients undergoing elective procedures: results based on 1.37 million anaesthetic procedures. *Br J Anaesth* 2014; 113: 109–121
- 2 Cook TM, Woodall N, Harper J et al. Major complications of airway management in the UK: results of the Fourth National Audit Project of the Royal College of Anaesthetists and the Difficult Airway Society. Part 2: intensive care and emergency departments. *Br J Anaesth* 2011; 106: 632–642
- 3 Woodall N, Frerk C, Cook TM. Can we make airway management (even) safer? Lessons from national audit. *Anaesthesia* 2011; 66 (Suppl. 2): 27–33
- 4 Enterlein G, Byhahn C. Practice guidelines for management of the difficult airway: update by the American Society of Anesthesiologists task force. *Anesthesist* 2013; 62: 832–835
- 5 Hagberg CA, Connis RT. Difficult Airway Society 2015 guidelines for the management of unanticipated difficult intubation in adults: not just another algorithm. *Br J Anaesth* 2016; 116: 309
- 6 Piepho T, Cavus E, Noppens RR et al. S1 guidelines on airway management: Guideline of the German Society of Anesthesiology and Intensive Care Medicine. *Anesthesist* 2015; 64 (Suppl. 1): 27–40
- 7 Piepho T, Cavus E, Noppens RR et al. S1-Leitlinie Atemwegsmanagement. *Anaesth Intensivmed* 2015; 56: 505–523
- 8 Fitzgerald E, Hodzovic I, Smith AF. From darkness into light: time to make awake intubation with videolaryngoscopy the primary technique for an anticipated difficult airway? *Anaesthesia* 2015; 70: 387–392
- 9 Law JA, Morris IR, Brousseau PA et al. The incidence, success rate, and complications of awake tracheal intubation in 1,554 patients over 12 years: an historical cohort study. *Can J Anaesth* 2015; 62: 736–744
- 10 Heidegger T, Gering HJ, Ulrich B, Schnider TW. Structure and process quality illustrated by fiberoptic intubation: analysis of 1612 cases. *Anaesthesia* 2003; 58: 734–739
- 11 Heidegger T, Gering HJ, Ulrich B, Krienbühl G. Validation of a simple algorithm for tracheal intubation: daily practice is the key to success in emergencies an analysis of 13.248 intubations. *Anesth Analg* 2001; 92: 517–522
- 12 Ovassapian A, Yelich SJ, Dykes MH, Brunner EE. Fiberoptic nasotracheal intubation-incidence and causes of failure. *Anesth Analg* 1983; 62: 692–695
- 13 Cook JA, Ramsay CR, Fayers P. Using the literature to quantify the learning curve: a case study. *Int J Technol Assess Health Care* 2007; 23: 255–260

- 14 Johnson C, Roberts JT. Clinical competence in the performance of fiberoptic laryngoscopy and endotracheal intubation: a study of resident instruction. *J Clin Anesth* 1989; 1: 344–349
- 15 Leung Y, Vacanti FX. Awake without complaints: maximizing comfort during awake fiberoptic intubation. *J Clin Anesth* 2015; 27: 517–519
- 16 Aziz MF, Abrons RO, Cattano D et al. First-Attempt Intubation Success of Video Laryngoscopy in Patients with Anticipated Difficult Direct Laryngoscopy: A Multicenter Randomized Controlled Trial Comparing the C-MAC D-Blade Versus the GlideScope in a Mixed Provider and Diverse Patient Population. *Anesth Analg* 2016; 11: 740–750
- 17 Ahmad I, Bailey CR. Time to abandon awake fiberoptic intubation? *Anaesthesia* 2016; 71: 12–16
- 18 Noppens RR, Werner C, Piepho T. Indirect laryngoscopy : Alternatives to securing the airway. *Anaesthesist* 2010; 59: 149–161
- 19 Piepho T, Weinert K, Heid FM et al. Comparison of the McGrath Series 5 and GlideScope Ranger with the Macintosh laryngoscope by paramedics. *Scand J Trauma Resusc Emerg Med* 2011; 19: 4
- 20 Noppens RR, Geimer S, Eisel N et al. Endotracheal intubation using the C-MAC video laryngoscope or the Macintosh laryngoscope: a prospective, comparative study in the ICU. *Crit Care* 2012; 16: R103
- 21 Savoldelli GL, Schiffer E, Abegg C et al. Learning curves of the Glide-scope, the McGrath and the Airtraq laryngoscopes: a manikin study. *Eur J Anaesthesiol* 2009; 26: 554–558
- 22 Ray DC, Billington C, Kearns PK et al. A comparison of McGrath and Macintosh laryngoscopes in novice users: a manikin study. *Anaesthesia* 2009; 64: 1207–1210
- 23 Cortellazzi P, Caldiroli D, Byrne A et al. Defining and developing expertise in tracheal intubation using a GlideScope for anaesthetists with expertise in Macintosh direct laryngoscopy: an in-vivo longitudinal study. *Anaesthesia* 2015; 70: 290–295
- 24 Noppens RR, Möbus S, Heid F et al. Evaluation of the McGrath Series 5 videolaryngoscope after failed direct laryngoscopy. *Anaesthesia*, 2010; 65: 716–720
- 25 Pirlich N, Piepho H, Gervais, Noppens RR. Indirekte Laryngoskopie/Videolaryngoskopie. Übersicht über in Deutschland verwendete Instrumente in der Notfall- und Intensivmedizin. *Med Klin Intensivmed Notf-med* 2012; 107: 521–530
- 26 Doyle DJ. Awake intubation using the GlideScope video laryngoscope: initial experience in four cases. *Can J Anaesth* 2004; 51: 520–521
- 27 Moore AR, Schrickler T, Court O. Awake videolaryngoscopy-assisted tracheal intubation of the morbidly obese. *Anaesthesia* 2012; 67: 232–235
- 28 Aziz MF, Healy D, Khetarpal S et al. Routine clinical practice effectiveness of the Glidescope in difficult airway management: an analysis of 2,004 Glidescope intubations, complications, and failures from two institutions. *Anesthesiology* 2011; 114: 34–41
- 29 Lee RA, Van Zundert A, Maassen RL, Wieringa PA. Forces applied to the maxillary incisors by video laryngoscopes and the Macintosh laryngoscope. *Acta Anaesthesiol Scand* 2012; 56: 224–229
- 30 Rosenstock CV, Thogersen B, Afshari A et al. Awake fiberoptic or awake video laryngoscopic tracheal intubation in patients with anticipated difficult airway management: a randomized clinical trial. *Anesthesiology* 2012; 116: 1210–1216
- 31 Kramer A, Müller D, Pfortner R et al. Fiberoptic vs videolaryngoscopic (C-MAC D-BLADE) nasal awake intubation under local anaesthesia. *Anaesthesia* 2015; 70: 400–406
- 32 Maheshwari P. Awake nasal intubation and topical anaesthesia: how and how much? *Anaesthesia* 2015; 70: 879
- 33 Pirlich N, Lohse JA, Schmidtman I et al. A comparison of the Enk Fiberoptic Atomizer Set with boluses of topical anaesthesia for awake fiberoptic intubation. *Anaesthesia* 2016; doi: 10.1111/anae.13496
- 34 Webb AR, Fernando SS, Dalton HR et al. Local anaesthesia for fiberoptic bronchoscopy: transcrioid injection or the „spray as you go“ technique? *Thorax* 1990; 45: 474–477
- 35 Hamad S, Al-Alawi M, Devaney N et al. Evaluation of the efficacy of transcrioid lignocaine as adjunctive local anaesthesia for fiberoptic bronchoscopy. *Ir J Med Sci* 2015; 184: 273–276
- 36 Xue FS, Yang QY, Liao X et al. Topical anesthesia of the airway using fiberoptic bronchoscope and the MADgic atomizer in patients with predicted difficult intubation. *Can J Anaesth* 2007; 54: 951–952
- 37 Lohse JA, Piepho T, Noppens RR. Awake video laryngoscopy – A revolution in the management of the anticipated difficult airway? *Trends in Anaesthesia and Critical Care* 2016; 37–42