

Redaktion

B. Dirks, Ulm
R. Somasundaram, Berlin
C. Waydhas, Essen
U. Zeymer, Ludwigshafen



Punkte sammeln auf...

springermedizin.de/ eAkademie

Teilnahmemöglichkeiten

Diese Fortbildungseinheit steht Ihnen als e.CME und e.Tutorial in der Springer Medizin e.Akademie zur Verfügung.

- e.CME: kostenfreie Teilnahme im Rahmen des jeweiligen Zeitschriftenabonnements
- e.Tutorial: Teilnahme im Rahmen des e.Med-Abonnements

Zertifizierung

Diese Fortbildungseinheit ist mit 3 CME-Punkten zertifiziert von der Landesärztekammer Hessen und der Nordrheinischen Akademie für Ärztliche Fort- und Weiterbildung und damit auch für andere Ärztekammern anerkennungsfähig.

Für Rettungsassistenten und -sanitäter ist diese Fortbildungseinheit von der Akademie für Rettungsdienst und Gefahrenabwehr der Landesfeuerwehrschule Hamburg sowie der Feuerwehr München mit 3 Stunden Fortbildung zertifiziert und damit bundesweit anerkennungsfähig.

Hinweis für Leser aus Österreich

Gemäß dem Diplom-Fortbildungs-Programm (DFP) der Österreichischen Ärztekammer werden die in der e.Akademie erworbenen CME-Punkte hierfür 1:1 als fachspezifische Fortbildung anerkannt.

Kontakt und weitere Informationen

Springer-Verlag GmbH
Springer Medizin Kundenservice
Tel. 0800 77 80 777
E-Mail: kundenservice@springermedizin.de

CME Zertifizierte Fortbildung

C. Schöneberg M.A.¹ · B. Schweiger² · M. Metzelder³ · D. Müller⁴ · E. Tschiedel⁵ · S. Lendemans¹

¹ Klinik für Unfallchirurgie, Universitätsklinikum Essen, Universität Duisburg-Essen

² Institut für Diagnostische und Interventionelle Radiologie und Neuroradiologie, Universitätsklinikum Essen, Universität Duisburg-Essen

³ Sektion Kinderchirurgie, Klinik für Allgemeinchirurgie, Viszeral- und Transplantationschirurgie, Universitätsklinikum Essen, Universität Duisburg-Essen

⁴ Klinik für Neurochirurgie, Universitätsklinikum Essen, Universität Duisburg-Essen

⁵ Klinik für Kinderheilkunde 1, Universitätsklinikum Essen, Universität Duisburg-Essen

Das verletzte Kind – diagnostisches Vorgehen im Schockraum

Zusammenfassung

Die Diagnostik des verletzten Kindes im Schockraum macht eine interdisziplinäre Zusammenarbeit unabdingbar und sollte möglichst in einem regionalen oder überregionalen Traumazentrum erfolgen. In einem kindertraumatologischen Referenzzentrum sollen mit Traumen erfahrene Kinder- bzw. Unfallchirurgen, Neurochirurgen, Anästhesisten und Radiologen mit einer zusätzlichen und speziellen Expertise in der Behandlung von Kindern verfügbar sein. Die initiale Schockraumbehandlung unterscheidet sich im prozessualen Vorgehen nicht wesentlich von dem bei erwachsenen Patienten, aber in ihren Inhalten. Im Rahmen der Diagnose ist das verletzte Kind durch die ionisierende Strahlung einer zusätzlichen Gefahr (Tumoren im Langzeitverlauf) ausgesetzt. Um Strahlenschäden zu reduzieren, ist ein möglichst differenzierter Einsatz, v. a. der Computertomographie (CT), notwendig. Dies kann durch Anwendung von Algorithmen erreicht werden. Im Einzelfall darf jedoch aus dem Verzicht auf die CT keine zusätzliche Gefahr für das Kind resultieren. Befindet sich dieses in einem kritischen Zustand und bestehen offensichtlich multiple Verletzungen, ist der Einsatz eines Ganzkörper-CT gerechtfertigt, weil es Zeit spart, eine gezieltere Therapie ermöglicht und damit u. U. lebensrettend ist.

Schlüsselwörter

Trauma · Schockraum · Kind · Computertomografie · Algorithmus

Lernziele

Nach Lektüre dieses Beitrags

- kennen Sie die negativen Aspekte einer CT-Untersuchung bei Kindern,
- sind Sie mit der initialen Schockraumbehandlung von Kindern vertraut,
- sind Ihnen die Besonderheiten bei der Anwendung von ATLS® („advanced trauma life support“) bei Kindern gegenwärtig,
- kennen Sie das differenzierte Vorgehen zur Diagnostik des traumatisierten Kindes,
- sind Ihnen mehrere Algorithmen zur Diagnostik beim Kind geläufig.

Hintergrund

Das Trauma ist die häufigste Todesursache bei Kindern mit einem Anteil von 19,8% bei jungen Kindern von 1 bis 4 Jahren und 62,0% bei den 15- bis 19-Jährigen [1]. Das **Schädel-Hirn-Trauma** (SHT) ist hierbei die häufigste Verletzung, gefolgt von **thorakalen und abdominellen Verletzungen** [2].

Die Wahl der geeigneten diagnostischen und bildgebenden Verfahren bei der Abklärung von verletzten Kindern ist weiterhin Grundlage zahlreicher, häufig kontroverser Diskussionen. Bei Erwachsenen setzte sich in der Diagnostik von Schwerverletzten das Ganzkörper-CT durch. Dessen Einsatz geht mit einer Reduktion der Letalität einher [3]. Dieser Nachweis steht für Kinder derzeit jedoch noch aus.

Für die eigentliche CT-Untersuchung werden Kinder häufig transportiert und durch eine mögliche weitere Sedierung oder Narkose mit Beatmung einem zusätzlichen hohen Risiko ausgesetzt. Die größte Gefahr geht jedoch von der ionisierenden Strahlung aus [4, 5]. Diese Risiken wurden in mehreren Publikationen untersucht. Mueller et al. [6] zeigten in ihrer prospektiven Kohortenstudie von Kindern nach stumpfem Trauma, dass bei 71% der kindlichen Patienten die Schilddrüsendosen ein Niveau erreichten, welches mit einem erhöhten Risiko für Schilddrüsenkarzinome korreliert. Darüber hinaus kam es zu Ganzkörperdosen, die mit einem erhöhten Risiko für solide Tumoren und Leukämien in Zusammenhang stehen. Der selektive Einsatz der CT verringert die Dosis ionisierender Strahlung signifikant im Vergleich zu einer Ganzkörper-CT.

Berrington de Gonzalez et al. [7] veröffentlichten ein Modell, um eine Risikoabschätzung bei Kindern zu ermöglichen. Sie berechneten das mittlere Lebenszeitrisko für die Entstehung eines Karzinoms nach einer Ganzkörper-CT-Untersuchung bei einem 3-jährigen Mädchen mit 1:166 und das eines 3-jährigen Jungen mit 1:333. Mit 15 Jahren liegt das Risiko für Mädchen bei 1:250 und für Jungen bei 1:500. Demgegenüber beträgt das Tumorrisiko bei Erwachsenen nach einer Ganzkörper-CT 1:1500. Diese Zahlen belegen die Notwendigkeit, den Einsatz der CT bei Kindern individuell hinsichtlich Nutzen und Risiken abzuwägen.

Der selektive Einsatz der CT verringert die Dosis ionisierender Strahlung im Vergleich zu einer Ganzkörper-CT signifikant

Der Einsatz der CT bei Kindern muss individuell hinsichtlich Nutzen und Risiken abgewogen werden

The injured child — diagnostic work-up in the emergency room

Abstract

The diagnosis of an injured child in the emergency room requires interdisciplinary collaboration and should be performed in a level 1 or 2 trauma center, if possible. Here, the basic trauma team could be complemented with (pediatric) surgeons. In a pediatric trauma center, specially trained pediatric surgeons or trauma surgeons, anesthesiologists, and radiologists who are experienced in the treatment of children should be available. The initial emergency room treatment does not differ significantly from that of adults. Ionizing radiation is the greatest hazard for children in the diagnosis of trauma patients. The CT scan is responsible for most of the radiation. To reduce the risk of developing a malignancy, the most harmful consequence of radiation, differentiated use is necessary. This can be achieved by using the presented algorithms. However, the differentiated use of the CT should not result in additional risk to the child. If the child is in a critical condition and obviously has multiple life-threatening injuries, the use of a whole-body CT is justified, due to time saving and targeted therapy of the child.

Keywords

Trauma · Emergency room · Child · Tomography, emission-computed · Algorithms

Tab. 1 Empfehlungen der DGU für kindertraumatologische Referenzzentren. (Adaptiert nach [10])

Strukturvoraussetzung	Personelle Ausstattung		
	Ärztliche Leitungsebene	Basisteam Schockraum	Erweitertes Schockraumteam
Klinik für Kinderchirurgie oder Klinik für Orthopädie und Unfallchirurgie mit besonderer kindertraumatologischer Kompetenz	FA für Kinderchirurgie mit besonderer kindertraumatologischer Kompetenz	Zusätzlich:	Pädiatrisch erfahrener Neurochirurg oder neurochirurgisch erfahrener Kinderchirurg
Klinik für Kinder- und Jugendmedizin	Oder	Mit Traumen erfahrener Kinderchirurg oder mit Traumen bei Kindern erfahrene Unfallchirurgen	Kinderintensivmediziner oder pädiatrisch erfahrene anästhesiologische/ unfallchirurgische Intensivmediziner
Kinderintensivstation Schockraumprotokoll mit integrierten kinderspezifischen Abläufen	FA für Orthopädie und Unfallchirurgie mit Zusatzbezeichnung spezielle Unfallchirurgie und besonderer kindertraumatologischer Kompetenz	Pädiatrisch erfahrener Anästhesist	Pädiatrisch erfahrene Radiologen

DGU Deutsche Gesellschaft für Unfallchirurgie, FA Facharzt

Zur Diagnostik und Therapie von Schwerverletzten wurde von der DGU (Deutsche Gesellschaft für Unfallchirurgie) eine S3-Leitlinie „S3 Leitlinie Polytrauma/Schwerverletzten-Behandlung“ veröffentlicht [8]. In dieser werden die Diagnostik und Therapie bei schwerverletzten Kindern nur am Rande erwähnt. Die Gesellschaft für Neonatologie und pädiatrische Intensivmedizin veröffentlichte im Jahr 2011 die S2k-Leitlinie „Das Schädel-Hirn-Trauma im Kindesalter“ [9]. Bis auf Leitlinien, die sich auf Extremitätenfrakturen bei Kindern beziehen, fehlen weitere Leitlinien, auf die man sich bei der Behandlung von verunfallten Kindern beziehen könnte. Im vorliegenden Beitrag sollen daher dem Leser die aktuellen Empfehlungen in der Literatur zur Diagnostik bei verletzten Kindern näher gebracht werden. Hierfür wird im Folgenden auf unterschiedliche Körperregionen und Diagnostikpfade eingegangen.

Initiale Schockraumphase

Die initiale Behandlung von Kindern im Schockraum unterscheidet sich nicht wesentlich von der Erwachsener. Das Schockraumteam, u. a. bestehend aus einem Facharzt (FA) für Orthopädie und Unfallchirurgie (FA-Standard), einem Weiterbildungsassistenten Orthopädie und Unfallchirurgie, einem Anästhesisten, einem Radiologen und entsprechend ausgebildetem Pflegepersonal, sollte (fakultativ) in regionalen und überregionalen Traumazentren durch einen **Kinderchirurgen** oder einen auf kindliche Verletzungen geschulten Unfallchirurgen ergänzt werden.

Ziel ist es, schwerverletzte Kinder möglichst schnell (30 min) in einem regionalen oder überregionalen Traumazentrum zu versorgen. Falls der Weg in ein entsprechendes Zentrum längere präklinische Transportzeiten (>30 min) erfordert, erfolgt die Erstversorgung in dem nächstgelegenen lokalen Traumazentrum. In der Folge ist eine Weiterverlegung in ein Traumazentrum mit besonderer kindertraumatologischer Kompetenz zu prüfen [10].

Im Weißbuch Schwerverletztenversorgung der DGU wird als weitere Empfehlung angegeben, dass in jedem Traumanetzwerk ein solches **kindertraumatologisches Referenzzentrum** existieren sollte. Ist dies nicht der Fall, sollten Absprachen mit einem entsprechenden Zentrum in einem angrenzenden Traumanetzwerk getroffen werden [10]. Die Empfehlungen der DGU für pädiatrische Traumatoteams an einem kindertraumatologischen Referenzzentrum können dem aktuellen Weißbuch entnommen werden (■ **Tab. 1**, [10]).

Es wird stark empfohlen, die Teams entsprechend (z. B. durch das ATLS®-Konzept des „American College of Surgeons“ oder des „European Trauma Course“ der „European Trauma Working Group“ der europäischen Fachgesellschaften) zu schulen. Das initiale Management von verletzten Kindern kann sich an der ABCDE-Regel (A: „airway“, B: „breathing“, C: „circulation“, D: „disability“, E: „exposure“) des ATLS® orientieren.

Es gibt nur wenige Leitlinien zur Diagnostik und Behandlung verunfallter Kinder

Schwerverletzte Kinder sollten möglichst schnell in einem regionalen oder überregionalen Traumazentrum versorgt werden

Das initiale Management von verletzten Kindern kann sich an der ABCDE-Regel des ATLS® orientieren

Durch Auskultation der Lunge kann ein möglicher Hämato-, Pneumo- oder Spannungspneumothorax festgestellt werden

Die FAST dient dem Ausschluss relevanter intraabdomineller Blutungen

Eine Auskühlung des Patienten muss vermieden bzw. aktiv und frühzeitig bekämpft werden

Die pädiatrische GCS zur Einteilung des SHT-Schweregrads sollte für die Therapieentscheidung nur mit Vorsicht verwendet werden

A: „airway“. Initial wird überprüft, ob die Atemwege des Kindes frei sind. Der sicherste Schutz der Atemwege gelingt durch eine Intubation. Diese ist indiziert, falls die Atemwege verlegt sind, z. B. durch Mittelgesichtsfrakturen, Hals- oder Inhalationsverletzungen oder ein schweres Schädel-Hirn-Trauma mit einem GCS-Wert <9 („Glasgow coma scale“).

Initial erfolgt auch die Sicherung der Halswirbelsäule durch Anlage einer **Zervikalstütze**.

B: „breathing“. Zunächst wird überprüft, ob eine **suffiziente Atmung** vorliegt oder, falls das Kind vom Notarzt intubiert wurde, die **Tubuslage** korrekt ist. Durch Auskultation der Lunge kann ein möglicher Hämato-, Pneumo- oder Spannungspneumothorax festgestellt werden. Auch eine Röntgenaufnahme des Thorax sollte durchgeführt werden.

C: „circulation“. Bei der Überprüfung des Kreislaufs ist es essenziell, zu wissen, ab wann Messwerte als pathologisch gelten. **Tab. 2** zeigt die Grenzwerte, deren Über- bzw. Unterschreitung als pathologisch anzusehen ist [11].

Relevante, nach außen sichtbare Blutungen werden, sofern dies noch nicht geschehen ist, gestillt. Zusätzlich erfolgt eine FAST („focused assessment with sonography for trauma“) zum Ausschluss einer relevanten intraabdominellen Blutung, und es wird ggf. eine Röntgenübersichtaufnahme des Beckens erstellt, um eine Beckenfraktur auszuschließen, da es hier zu massiven Blutverlusten kommen kann. Instabile Beckenfrakturen werden stabilisiert, z. B. mittels Beckentuch oder -gurt, Extremitätenverletzungen werden zunächst geschient.

D: „disability“. Die **Pupillenfunktion** sollte erfasst sowie der pädiatrische GCS erhoben werden. Zusätzlich sollte, soweit möglich, der weitere **neurologische Status** überprüft werden.

E: „exposure“. Es erfolgt die körperliche Untersuchung des Kindes von „Kopf bis Fuß“. Dabei muss eine Auskühlung des Patienten vermieden bzw. aktiv und frühzeitig bekämpft werden. Kinder sind aufgrund des ungünstigeren Verhältnisses von Körpervolumen zu -oberfläche noch stärker hypothermiegefährdet als Erwachsene.

Im Wesentlichen gelten, wie bereits ausgeführt, die allgemeinen Empfehlungen des Trauma-managements (u. a. ATLS, S3-Leitlinie usw.) auch für das Kind und sollen hier nicht weiter vertieft werden. Hauptaugenmerk wird im Folgenden auf pädiatrispezifische Aspekte der bildgebenden Diagnostik gelegt.

Diagnostisches Vorgehen bei speziellen Verletzungsfolgen

Schädel-Hirn-Trauma

Zur Diagnostik des kindlichen SHT existiert eine **aktuelle, interdisziplinäre S2k-Leitlinie** [9], aus welcher die nachfolgenden Empfehlungen stammen.

In Deutschland liegt die Inzidenz für SHT in der Altersgruppe unter 16 Jahre bei 581 Patienten/100.000 Einwohner pro Jahr. Bei weniger als 10% hiervon handelt es sich um mittelschwere oder schwere SHT. Die Gesamtsterblichkeit liegt bei 0,5%, bei schwerem SHT sogar bei 14% [12].

Die häufig angewendete pädiatrische GCS (**Tab. 3**) zur Einteilung des Schweregrads beim SHT hat eindeutige Schwächen, sodass sie für die Therapieentscheidung nur mit Vorsicht herangezogen werden sollte [13]. Daher lautet die Empfehlung der Leitlinie:

„Die Behandlung richtet sich nach dem aktuellen klinisch-neurologischen Befund und dessen Verlauf, der durch wiederholte Untersuchungen erfasst wird.“ [9]

In der S2k-Leitlinie [9] sind folgende Befunde als Indikation zur **obligaten CCT-Untersuchung** (CCT: kraniale CT) vorgegeben:

- Koma mit Zeichen einer transtentoriellen Herniation wie Anisokorie oder Strecksynergismen (hierfür ist nach Management der A-, B- und C-Probleme die weitere Schockraumdiagnostik abubrechen),
- anhaltende Bewusstseinstörung ($GCS \leq 14$),
- fokale neurologische Störungen wie Hirnnervenstörungen, Paresen oder Krampfanfälle,
- Verdacht auf Impressionsfraktur, Schädelbasisfraktur und offene Verletzungen.

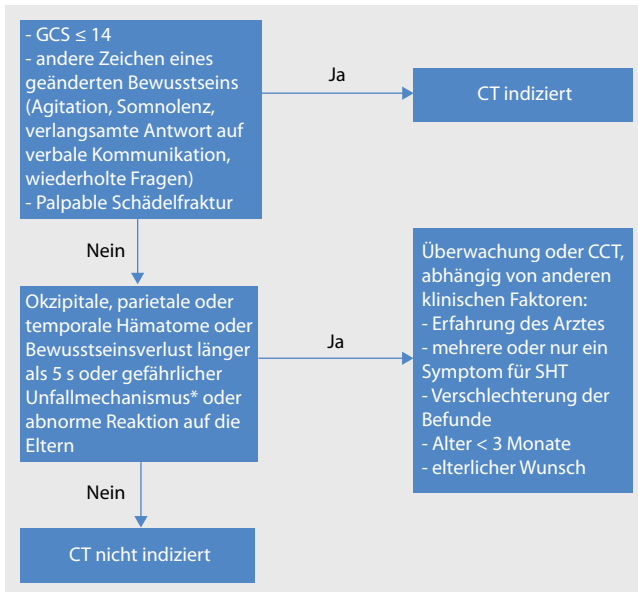


Abb. 1 ▲ Diagnostische Empfehlungen für das SHT (Schädel-Hirn-Trauma) bei Kindern bis 2 Jahre, * PKW-Unfall mit herausgeschleudertem Mitfahrer, Tod eines Mitfahrers oder Überschlag; Fußgänger oder Fahrradfahrer ohne Helm vs. PKW; Stürze >0,9 m, CCT kraniale Computertomografie, CT Computertomografie, GCS „Glasgow coma scale“

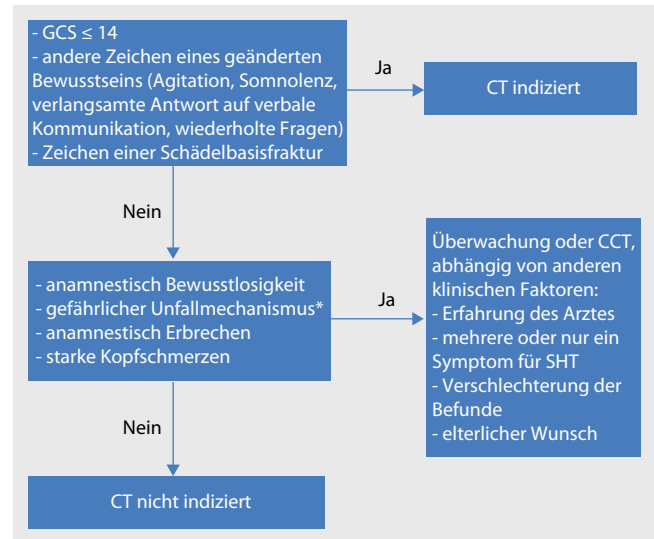


Abb. 2 ▲ Diagnostische Empfehlungen für das SHT (Schädel-Hirn-Trauma) bei Kindern ab 2 Jahre, * PKW-Unfall mit herausgeschleudertem Mitfahrer, Tod eines Mitfahrers oder Überschlag; Fußgänger oder Fahrradfahrer ohne Helm vs. PKW; Stürze >1,5 m, CCT kraniale Computertomografie, CT Computertomografie, GCS „Glasgow coma scale“

Als fakultative Indikationen, bei denen im Zweifelsfall eine CCT durchgeführt werden sollte, werden genannt:

- schwerer Unfallmechanismus, z. B. PKW-Unfall, Fallhöhe >1,5 m (bzw. >0,9 m bei Kindern unter 2 Jahren) oder unklarer Unfallmechanismus,
- starke bzw. anhaltende Kopfschmerzen,
- Erbrechen mit engem zeitlichem Zusammenhang zur Gewalteinwirkung und bei mehrfachem Auftreten,
- Intoxikation mit Alkohol oder Drogen,
- Hinweis auf eine Gerinnungsstörung,
- zerebrale Vorerkrankungen.

Bei fakultativen Indikationen kann auf eine CCT verzichtet werden, wenn alternativ eine engmaschige neurologische Überwachung über 24 h erfolgt.

Das Risiko für eine relevante Hirnverletzung bei Kindern älter als 24 Monate ohne vorübergehende Bewusstlosigkeit, wiederholtes Erbrechen, starke Kopfschmerzen, schweren Unfallmechanismus oder Hinweise auf eine Schädelfraktur liegt bei unter 1%.

Kuppermann et al. [14] veröffentlichten 2009 einen altersabhängigen CT-Algorithmus. Dieser basiert auf einer prospektiven Kohortenstudie mit insgesamt 42.412 Patienten unter 18 Jahren (▣ **Abb. 1, 2**).

Grundsätzlich kann bei jedem SHT eine transfontanellare (bis etwa 18 Monate) oder eine transkraniale (bis 16 Jahre) Sonografie durchgeführt werden. Jedoch ist zu bedenken, dass eine negative Sonografie eine raumfordernde kalottennahe Blutung nicht ausschließen kann. Zudem kann die hintere Schädelgrube nicht hinreichend beurteilt werden. Besteht eine obligate Indikation zur CCT, sollte diese nicht durch eine Sonografie verzögert werden. Außerdem ist einschränkend zu sagen, dass die Sonografie eine hohe Untersucherabhängigkeit aufweist und ebenso auch u. U. eine eingeschränkte permanente Verfügbarkeit.

Die MRT (Magnetresonanztomografie) eignet sich aufgrund des hohen zeitlichen und apparativen Aufwands bei schwerverletzten Patienten aktuell nicht als primäre Bildgebung. Im Vergleich zur CT hat sie eine höhere Sensitivität für Gewebsläsionen und wird daher bei neurologischen Störungen ohne Korrelat in der CT empfohlen [15].

Bei fakultativen Indikationen kann auf eine CCT verzichtet werden, wenn eine engmaschige neurologische Überwachung über 24 h erfolgt

Eine obligat indizierte CCT sollte nicht durch eine Sonografie verzögert werden

Voraussetzung für die Anwendung der NEXUS-Kriterien und der CCR ist eine ausreichende sprachliche und kognitive Entwicklung

Alle Kinder mit einem neurologischen Defizit sollten im Verlauf eine MRT-Diagnostik erhalten

Mit Vorliegen eines schweren Thoraxtraumas steigt die Mortalitätsrate bei Kindern um das 20-Fache

Tab. 2 Altersabhängige Vitalparameter, Grenzwerte. (Adaptiert nach [11])

Alter	Blutdruck systolisch (mmHg)	Herzfrequenz (/min)	Atemfrequenz (/min)
0 bis 12 Monate	<60	>160	>60
1 bis 2 Jahre	<70	>150	>40
3 bis 5 Jahre	<75	>140	>35
6 bis 12 Jahre	<80	>120	>30
≥13 Jahre	<90	>100	>30

Halswirbelsäulentrauma

Thema eines kürzlich publizierten, systematischen Übersichtsartikels mit Metaanalyse waren Verletzungen der kindlichen Halswirbelsäule (HWS; [16]). Insgesamt sind diese mit einer Inzidenz von 1,39% selten, gehen aber mit einer erhöhten Morbidität und Mortalität einher [17]. Kernaussagen des oben angeführten Übersichtsartikels sind:

Wache Kinder. HWS-Verletzungen können bei wachen und klinisch beurteilbaren Kindern ohne radiologische Untersuchung ausgeschlossen werden. Hierfür müssen sämtliche NEXUS-Kriterien (NEXUS: „national emergency X-radiography utilization study“) und die CCR („Canadian C-spine rule“) ohne pathologischen Befund sein (■ **Tab. 4**). Bei non-verbale Kindern ist der Einsatz der Kriterien nicht ausreichend gesichert, die diesbezügliche Altersgrenze wurde im Übersichtsartikel [16] bei 3 Jahren gezogen. Wichtig ist eine ausreichende sprachliche und kognitive Entwicklung, um die NEXUS-Kriterien und die CCR anwenden zu können.

Nicht mögliche verbale Kommunikation. Bei reduziertem Bewusstsein oder fehlender verbaler Kommunikation, seien die Gründe alters-, verletzungs- oder behandlungsbedingt, sollte immer eine **native Röntgenuntersuchung** der HWS in 2 Ebenen erfolgen.

Röntgenuntersuchungen. Zusätzliche radiologische Ebenen, wie die Flexion-Extensions-Aufnahmen oder die Denszielaufnahme, haben kaum eine zusätzliche Aussagekraft. Allenfalls die Denszielaufnahme kann ergänzend bei Kindern ab 8 Jahren angewendet werden.

Computertomografie. Falls die nativen Röntgenaufnahmen einen fraglichen Befund ergeben, sollte beim Verdacht auf eine Fraktur eine CT-Untersuchung erfolgen.

Magnetresonanztomografie. Die MRT gilt als sensitivstes Diagnostikum bei einer vermuteten Weichteilverletzung. Alle Kinder mit einem neurologischen Defizit sollten im Verlauf eine MRT-Diagnostik erhalten. Auch bei Kindern, die aufgrund einer länger andauernden Bewusstseinsreduzierung (länger als 72 h) nicht klinisch beurteilt werden können und bei denen initial eine Fraktur durch eine Röntgenuntersuchung ausgeschlossen wurde, sollte eine MRT-Untersuchung zum definitiven Ausschluss einer Verletzung durchgeführt werden.

Aus diesen Ergebnissen kann ein Algorithmus zur Diagnostik des kindlichen HWS-Traumas erstellt werden (■ **Abb. 3**).

Thoraxtrauma

Das schwere Thoraxtrauma ist nach dem SHT die zweithäufigste Todesursache bei Kindern mit einer Mortalitätsrate von 15–25% [18]. Aufgrund der geringen Körperoberfläche von Kindern resultiert ein schwerer Unfall typischerweise in einer **Multiorganverletzung** mit multiplen Verletzungsformen. Daher sind multiple thorakale Verletzungen etwa doppelt so häufig wie isolierte Verletzungen. In 50–81% der Patienten mit einem schweren Thoraxtrauma sind auch andere Körperregionen verletzt [19]. Mit Vorliegen eines schweren Thoraxtraumas steigt die Mortalitätsrate bei Kindern um das 20-Fache im Vergleich zu Kindern ohne Thoraxtrauma [19]. Die häufigsten thorakalen Verletzungen sind:

- die Lungenkontusion,
- der Pneumothorax,
- der Hämatothorax und
- die Rippenfrakturen.

Tab. 3 GCS für non-verbale Kinder (Alter <24 Monate)

Punkte	Augen öffnen	Beste verbale Kommunikation	Beste motorische Reaktion
6	–	–	Spontane Bewegung
5	–	Plaudert, lächelt	Auf Schmerzreiz, gezielt
4	Spontan	Schreien, aber tröstbar	Zurückziehen auf Schmerzreiz
3	Auf Anruf	Untröstbares Schreien	Beugesynergismen
2	Auf Schmerzreiz	Stöhnen auf Schmerzreiz	Strecksynergismen
1	Keine Reaktion	Keine Reaktion	Keine Reaktion

GCS „Glasgow coma scale“

Tab. 4 Elemente der NEXUS-Kriterien und der CCR

NEXUS-Kriterien	Druckschmerz über Dornfortsätzen
	Intoxikation
	GCS < 15
	Fokales neurologisches Defizit
	Andere schmerzhafte Verletzungen
CCR	Gefährlicher Unfallmechanismus (Sturz > 1 m; Autounfall mit Überschlag oder Heraus-schleudern eines Insassen)
	Druckschmerz über Dornfortsätzen
	Unfähigkeit den Kopf auf 45° beidseits zu rotieren

CCR „Canadian C-spine rule“, NEXUS „national emergency X-radiography utilization study“

Letztere sind bei Kindern jedoch seltener als bei Erwachsenen. Ihr Auftreten ist als Indikator für ein schweres Thoraxtrauma zu werten.

Lungenkontusionen ohne Verletzungen des knöchernen Brustkorbs sind aufgrund dessen hoher Elastizität bei Kindern allerdings häufiger als bei Erwachsenen. Zudem trifft die kinetische Energie des Unfalls direkt auf die intrathorakalen Strukturen des Kindes und führt so zu signifikanten intrathorakalen Läsionen in mehr als der Hälfte aller Fälle ohne Rippenfrakturen. Demgegenüber sind die intrathorakalen Organe im kindlichen Mediastinum weniger fixiert. So kann beispielsweise bei einem Rasantrauma die V. cava superior bei einem Spannungspneumothorax oder einem ausgedehnten Hämorthorax durch eine exzessive Dislokation verletzt werden, was in der Folge zur Ausbildung eines **hypovolämischen Schocks** führen kann [18, 19].

Tracheobronchiale Verletzungen bei stumpfem Thoraxtrauma im Kindesalter sind sehr selten und betreffen nur etwa 3–6% aller Fälle. Ausgeprägte Tracheobronchialverletzungen sind mit einer hohen Mortalität behaftet, wohingegen sowohl kleinere Bronchusrisse (von weniger als 1/3 der Zirkumferenz) als auch kleine Verletzungen in der Pars membranacea der Trachea in vielen Fällen problemlos nach Anlage einer Thoraxdrainage und ggf. passagerer Beatmung konservativ behandelt werden können [18, 19].

Als initiale Untersuchung ist immer noch die Röntgenaufnahme des Thorax im a.-p. Strahlengang zu empfehlen. Höchst sinnvoll ist (in Erweiterung von FAST; s. unten), eine thorakale(-kardiale) Ultraschalluntersuchung durchzuführen. Damit können pleurale Flüssigkeit, Pneumothorax, Lungenkontusion und eine Perikardtamponade nachgewiesen werden. Bei Erwachsenen war die Sensitivität der Ultraschalluntersuchung zum Nachweis einer Lungenkontusion höher als die einer Röntgenuntersuchung des Thorax [20]. Bezüglich des Nachweises bzw. Ausschlusses eines ventralen Pneumothorax sowie in Bezug auf Pleuraergüsse ist die Sonografie der Röntgenuntersuchung des Thorax im Liegen überlegen. Der Nachweis eines Perikardergusses bzw. einer Tamponade ist die Domäne der **Echokardiografie**.

Brink et al. [21] zeigten, dass der Einsatz einer CT-Untersuchung bei allen Thoraxtraumapatienten nur bei 16% von ihnen zu einer Therapieänderung führte. Aufgrund dieser Ergebnisse wurde in einem aktuellen Übersichtartikel [22] über das Thoraxtrauma im Kindesalter der Einsatz der CT bei folgenden Konstellationen empfohlen:

- bei einer notwendigen Überdruckbeatmung,
- bei einem penetrierenden Trauma, aufgrund der Gefahr von Verletzungen an Thoraxorganen (Herz, Mediastinum, Lunge) und Gefäßen,
- beim Verdacht auf eine tracheobronchiale oder vaskuläre Verletzung, falls nach Anlage einer Thoraxdrainage ein Pneumo- bzw. Hämatothorax persistiert, und
- beim Verdacht auf eine Verletzung der Aorta [22].

Lungenkontusionen ohne Verletzungen des knöchernen Brustkorbs sind bei Kindern häufiger als bei Erwachsenen

Tracheobronchiale Verletzungen bei stumpfem Thoraxtrauma im Kindesalter sind sehr selten

Als initiale Untersuchung ist die Röntgenaufnahme des Thorax im a.-p. Strahlengang zu empfehlen

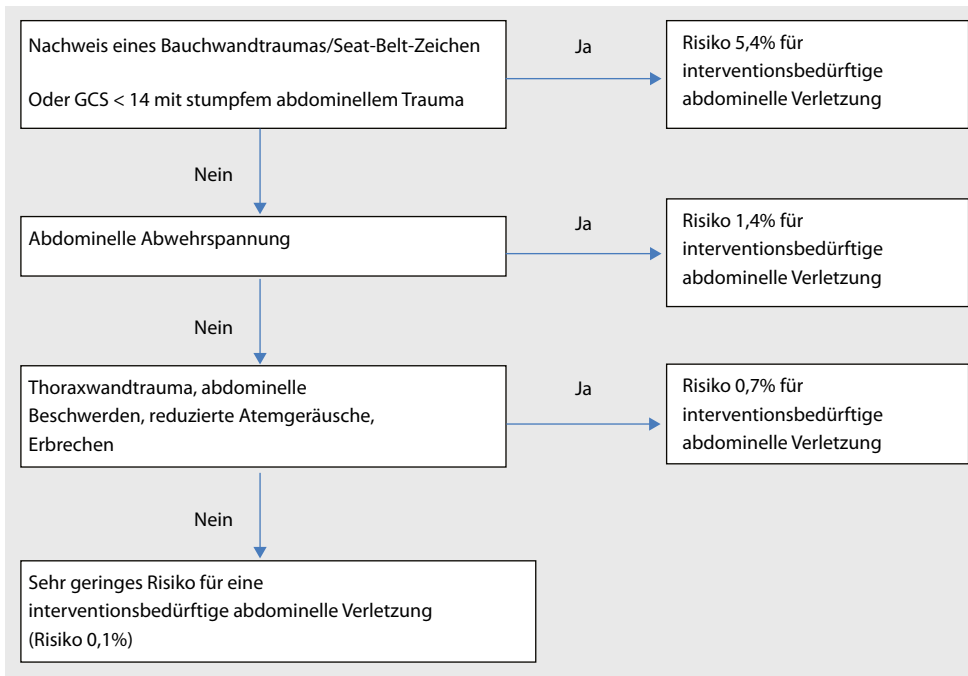


Abb. 4 ▲ Entscheidungsbaum des PECARN („Pediatric Emergency Care Applied Research Network“) zur Identifizierung von Kindern mit einem sehr geringen Risiko für ein interventionsbedürftiges abdominelles Trauma [26], GCS „Glasgow coma scale“

Sonografie. Die Sensitivität der FAST liegt bei 56,5%, die Spezifität bei 94,68%. Allein mit der FAST-Untersuchung ist also kein sicherer Ausschluss intraabdomineller Verletzungen möglich.

Computertomografie. Bei fehlendem Nachweis einer intraabdominellen Verletzung in der CT liegt deren Prävalenz bei 0,19%.

Stabilisierung. Bei hämodynamischer Instabilität und positiver FAST ist eine **Notfallaparotomie** indiziert, falls keine Stabilisierung möglich ist. Wird diese erreicht, kann zunächst auch eine CT durchgeführt werden.

Das PECARN („Pediatric Emergency Care Applied Research Network“) veröffentlichte eine prospektive Multicenterstudie mit 12.044 Patienten zur Identifizierung von Kindern mit sehr geringem Risiko für intraabdominelle Verletzungen [26]. Dabei wurde ein Entscheidungsbaum entwickelt, der es mit einer Sensitivität von 97% ermöglicht, Kinder zu identifizieren, die einer sofortigen Intervention bedürfen. Dieser in **Abb. 4** wiedergegebene Algorithmus hat einen negativen Vorhersagewert von 99,9% zur Identifizierung von Kindern mit sehr geringem Risiko für eine intraabdominelle Verletzung. Er sollte zur Detektion von Patienten, die einer sofortigen Therapie bedürfen, angewendet werden.

Eine Validierung dieses Entscheidungsbaums steht noch aus, er bietet aber eine gute Übersicht, wann mit einem interventionsbedürftigen abdominellen Trauma zu rechnen ist.

Beckenraumtrauma

Beckenfrakturen bei Kindern gehen mit einer Mortalität von 5% einher und sind mit einer Inzidenz von etwa 4% insgesamt seltener als bei Erwachsenen [27]. Es gibt wenig Literatur über die Diagnostik von Beckenfrakturen bei Kindern. In den meisten Publikationen sind Prädiktoren für Beckenfrakturen beschrieben, und es wurde untersucht, ob eine routinemäßige Röntgenaufnahme notwendig ist. In mehreren Veröffentlichungen wurde eine klinische Untersuchung als genügend angesehen und eine Röntgenaufnahme nur bei Verdacht auf eine Fraktur empfohlen [28]. Eine CT-Diagnostik bleibt besonderen Fragestellungen vorbehalten.

Lagisetty et al. [29] konnten in ihrer Studie als signifikante Prädiktoren für eine Beckenfraktur einen GCS<14 und Druckschmerz des Beckens herausstellen. Die 2 häufigsten Unfallmechanismen

Allein mit der FAST-Untersuchung ist kein sicherer Ausschluss intraabdomineller Verletzungen möglich

Der PECARN-Algorithmus sollte zur Identifizierung von Patienten, die einer sofortigen Therapie bedürfen, angewendet werden

Signifikante Prädiktoren für eine Beckenfraktur sind ein GCS<14 und Druckschmerz des Beckens

Nur wenn das schwerstverletzte Kind stabil ist und klinisch kein akuter Handlungsbedarf besteht, können die einzelnen Körperregionen diagnostiziert werden

Derzeit kann ein genereller Einsatz einer Ganzkörper-MRT noch nicht empfohlen werden

waren **Kraftfahrzeugunfälle** und **Stürze**. Zusätzlich stellten sie heraus, dass beim Fehlen von Hämaturie, abdominellem Schmerz, Beckendruckschmerz, Abschürfungen, Einblutungen oder Lazerationen eine Beckenfraktur sehr unwahrscheinlich ist [29].

Polytrauma/schwerstverletztes Kind

Ganzkörper-CT

Bei einem möglicherweise schwerstverletzten Kind sollte zur Vermeidung von Verzögerungen und zur sicheren Diagnostik aller Verletzungen ein Ganzkörper-CT durchgeführt werden. Wie Huber-Wagner et al. [30] bei Erwachsenen zeigen konnten, wird die Letalität durch den Einsatz einer Ganzkörper-CT reduziert. Dies ist wahrscheinlich mit der Beschleunigung der Diagnostik und der Vermeidung von übersehenen Verletzungen zu erklären. Vergleichbare Studien bei Kindern existieren bisher nicht. Nur wenn das Kind stabil ist und klinisch kein akuter Handlungsbedarf besteht, können die einzelnen Körperregionen nach den oben genannten Algorithmen diagnostiziert werden.

Ganzkörper-MRT als mögliche Alternative

In der Literatur gibt es bislang keine Studie über den Einsatz des Ganzkörper-MRT bei der Diagnostik von pädiatrischen Traumatpatienten. Theoretisch erscheint die MRT eine sehr gute Alternative zur CT darzustellen, da keine ionisierende Strahlung entsteht. Jedoch ist sie sehr zeitintensiv. Für das kideronkologische Staging wurden beispielsweise zeitsparende MRT-Protokolle erstellt, für die aber immer noch etwa 50 min benötigt werden.

Solange keine speziellen Traumaprotokolle existieren und mit der bildgebenden Standarddiagnostik in Studien verglichen wurden, kann ein genereller Einsatz einer Ganzkörper-MRT nicht empfohlen werden. Für die Zukunft ist dieser Ansatz jedoch interessant.

Fazit für die Praxis

- Die initiale Schockraumbehandlung unterscheidet sich nicht wesentlich von der bei Erwachsenen.
- Bei der Auswahl der diagnostischen Methoden müssen insbesondere die Folgen der Strahlenbelastung und ihre Konsequenzen beachtet und gegen einen möglichen Nutzen abgewogen werden.
- Durch die aufgezeigten Algorithmen kann die Häufigkeit von CT-Untersuchungen bei Kindern reduziert werden, ohne das Risiko einzugehen, wesentliche Verletzungen zu übersehen.
- Wichtig für die Behandlung von schwerverletzten Kindern sind die Erfahrung und Routine in dieser speziellen Behandlung. Auch die Kenntnis der kindlichen Besonderheiten ist wichtig.

Korrespondenzadresse



Dr. C. Schöneberg M.A.

Klinik für Unfallchirurgie, Universitätsklinikum Essen, Universität Duisburg-Essen
Hufelandstraße 55, 45147 Essen
carsten.schoeneberg@uk-essen.de

Einhaltung ethischer Richtlinien

Interessenkonflikt. C. Schöneberg, B. Schweiger, M. Metzelder, D. Müller, E. Tschiedel und S. Lendemans geben an, dass kein Interessenkonflikt besteht.

Dieser Beitrag beinhaltet keine Studien an Menschen oder Tieren.

CME-Fragebogen

Bitte beachten Sie:

- Teilnahme nur online unter: springermedizin.de/eAkademie
- Die Frage-Antwort-Kombinationen werden online individuell zusammengestellt.
- Es ist immer nur eine Antwort möglich.

? Ein 8-jähriges Kind wurde als Fahrradfahrer von einem PKW erfasst. Am Unfallort lagen ein GCS von 10, ein systolischer Blutdruck von 70 mmHg und eine Herzfrequenz von 140/min vor. Welche Aussage ist falsch?

- Aufgrund der Vitalparameter wird das Kind über den Schockraum aufgenommen.
- Die initiale Diagnostik erfolgt nach den ATLS®-Richtlinien.
- Auf ein CCT kann zunächst verzichtet werden.
- Mit einer relevanten Blutung ist aufgrund der Vitalparameter zu rechnen.
- Die Halswirbelsäule wird mit einer Zervikalstütze gesichert.

? Welche Aussage zum Thoraxtrauma im Kindesalter trifft zu?

- Rippenserienfrakturen kommen häufiger als bei Erwachsenen vor.
- Kleinere Bronchusrisse von weniger als einem Drittel der Zirkumferenz müssen operativ behandelt werden.
- Tracheobronchiale Verletzungen bei stumpfem Thoraxtrauma im Kindesalter betreffen etwa 5% aller Fälle.
- Isolierte Thoraxverletzungen sind häufiger als multiple thorakale Verletzungen.
- Das schwere Thoraxtrauma hat keinen Einfluss auf die Mortalitätsrate bei Kindern.

? Beim Vorliegen welcher Kriterien sollte beim verletzten Kind obligat ein CCT durchgeführt werden?

- Anhaltende Kopfschmerzen
- GCS anhaltend ≤ 14
- Erbrechen
- Hinweis auf eine Gerinnungsstörung
- Zerebrale Vorerkrankungen

? Was ist die häufigste Todesursache bei schwer verletzten Kindern?

- Schädel-Hirn-Trauma
- Aspiration
- Beckenfraktur mit konsekutivem Schock
- Thoraxtrauma mit Beatmungspflichtigkeit
- Abdominelles Trauma mit Verletzung parenchymatöser Organe

? Welche der folgenden Aussagen zum Vorgehen bei einem Thoraxtrauma trifft zu?

- Es sollte bei hämodynamisch stabilen Kindern auf die Röntgenaufnahme des Thorax verzichtet werden.
- Es sollte eine Ultraschalluntersuchung zum Nachweis oder Ausschluss eines ventralen Pneumothorax durchgeführt werden.
- Es sollte eine Ultraschalluntersuchung zum Nachweis einer Aortenverletzung durchgeführt werden.
- Es sollte bei einem Pneumothorax im Röntgenbild immer eine CT angeschlossen werden.
- Es kann bei kleinen Kindern aufgrund der Strahlenbelastung auf eine CT-Untersuchung verzichtet werden.

? Die Frage nach welcher Pathologie wird im CT, CT-Angio der HWS nicht beantwortet?

- Knöcherne Instabilität
- Fraktur
- Dissektion der Halsgefäße
- Verletzung des Bandapparats
- Luxation

? Das pädiatrische Basisschockraumteam an einem kindertraumatologischen Referenzzentrum sollte aus welchen Kollegen bestehen?

- Pädiatrisch erfahrenen Radiologen
- Einem pädiatrisch erfahrenen Neurochirurgen
- Einem Kinderchirurgen bzw. auf kindliche Verletzungen geschulten Chirurgen
- Einem Kinderintensivmediziner
- Einem Pädiater

? Welche Aussage zum ATLS® bei Kindern trifft zu?

- Bei Kindern ist eine Anpassung von Vitalparametern im Vergleich zu Erwachsenen nicht notwendig.
- Die Anlage einer Zervikalstütze ist nicht notwendig, da HWS-Verletzungen bei Kindern sehr selten sind.
- Das initiale ATLS®-Schema bei Kindern unterscheidet sich kaum von dem bei Erwachsenen.
- Das Vermeiden von Auskühlung ist bei Kindern nicht erforderlich.
- Die initiale Auskultation beim Kind ist von untergeordneter Bedeutung.

? Welche Aussage zum Abdominaltrauma bei Kindern trifft zu?

- Indikator für eine intraabdominelle Verletzung ist ein pathologischer abdomineller Untersuchungsbefund.
- Bei fehlendem Nachweis einer intraabdominellen Verletzung im CT ist die Prävalenz für eine intraabdominelle Verletzung kleiner 5%.
- Durch die FAST-Sonographie kann eine intraabdominelle Verletzung ausgeschlossen werden.



Für Zeitschriftenabonnenten ist die Teilnahme am e.CME kostenfrei

- Es gibt gut validierte Studien zur Identifizierung von Kindern mit sehr geringem Risiko für intraabdominelle Verletzungen.
- Wenn ein sog. Seat-Belt-Zeichen vorliegt, ist dies eine Indikation zur Notfallaparatomie.

? Welche Aussage zur radiologischen Untersuchung von traumatisierten Kindern ist richtig?

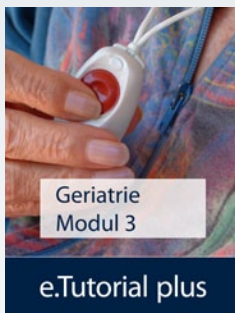- Alle traumatisierten Kinder sollten eine CT-Untersuchung erhalten, egal wie schwer verletzt sie sind.
- Nur Kinder mit eindeutigen Blutungszeichen sollten eine CT-Untersuchung erhalten.
- Das MRT stellt eine evidenzbasierte Alternative zum Ganzkörper-CT dar.
- Ein potenziell schwerstverletztes Kind sollte eine Ganzkörper-CT erhalten.
- Die Strahlenbelastung bei Kindern führt zu keinem erhöhten Risiko für maligne Erkrankungen.

Diese zertifizierte Fortbildung ist 12 Monate auf springermedizin.de/eAkademie verfügbar. Dort erfahren Sie auch den genauen Teilnahmeschluss. Nach Ablauf des Zertifizierungszeitraums können Sie diese Fortbildung und den Fragebogen weitere 24 Monate nutzen.



e.Curriculum Geriatrie: Modul 3 ist online!

Vertiefen Sie in der Springer Medizin e.Akademie Ihr geriatrisches Fachwissen.



Das Modul 3 „Notfallmedizin im Alter“ ist:

- ▶ mit 5 CME-Punkten zertifiziert,
- ▶ interaktiv und multimedial,
- ▶ praxisnah mit zahlreichen Fallbeispielen und Empfehlungen,
- ▶ kostenfrei!

Punkten Sie jetzt kostenfrei in der e.Akademie!

Sie finden diese und weitere Fortbildungsmodulare im e.Curriculum Geriatrie unter:

www.springermedizin.de/ecurriculum-geriatrie

Ein Kooperationsprojekt mit:

Robert Bosch **Stiftung**



Hier steht eine Anzeige.

