

Redaktion

B. Dirks, Ulm
R. Somasundaram, Berlin
C. Waydhas, Essen
U. Zeymer, Ludwigshafen



Punkte sammeln auf...

springermedizin.de/ eAkademie

Teilnahmemöglichkeiten

Diese Fortbildungseinheit steht Ihnen als e.CME und e.Tutorial in der Springer Medizin e.Akademie zur Verfügung.

- e.CME: kostenfreie Teilnahme im Rahmen des jeweiligen Zeitschriftenabonnements
- e.Tutorial: Teilnahme im Rahmen des e.Med-Abonnements

Zertifizierung

Diese Fortbildungseinheit ist mit 3 CME-Punkten zertifiziert von der Landesärztekammer Hessen und der Nordrheinischen Akademie für Ärztliche Fort- und Weiterbildung und damit auch für andere Ärztekammern anerkennungsfähig.

Für Rettungsassistenten und -sanitäter ist diese Fortbildungseinheit von der Akademie für Rettungsdienst und Gefahrenabwehr der Landesfeuerwehrschule Hamburg sowie der Feuerwehr München mit 3 Stunden Fortbildung zertifiziert und damit bundesweit anerkennungsfähig.

Hinweis für Leser aus Österreich und der Schweiz

Gemäß dem Diplom-Fortbildungs-Programm (DFP) der Österreichischen Ärztekammer werden die in der e.Akademie erworbenen CME-Punkte hierfür 1:1 als fachspezifische Fortbildung anerkannt.

Kontakt und weitere Informationen

Springer-Verlag GmbH
Springer Medizin Kundenservice
Tel. 0800 77 80 777
E-Mail: kundenservice@springermedizin.de

CME Zertifizierte Fortbildung

K. Rabe · O. Kastrup

Westdeutsches Kopfschmerzzentrum, Klinik und Poliklinik für Neurologie, Universitätsklinik Essen

Differenzialdiagnose und Behandlung des akuten Kopfschmerzes

Zusammenfassung

Kopfschmerzen sind ein häufiges Symptom in Notfallambulanzen. Der erstversorgende Arzt muss zeitnah unterscheiden können, ob es sich um einen primären oder einen sekundären Kopfschmerz handelt, der weiterführender Diagnostik und ggf. notfallmäßiger Versorgung bedarf. Hierfür müssen die möglichen Differenzialdiagnosen und die Warnzeichen, die auf einen symptomatischen Kopfschmerz hinweisen, bekannt sein. Nach initialer Diagnostik sollte eine suffiziente Schmerztherapie erfolgen, die sich nach der Verdachtsdiagnose richtet.

Schlüsselwörter

Primäre Kopfschmerzen · Sekundäre Kopfschmerzen · Migräne · Clusterkopfschmerz · Symptomatischer Kopfschmerz

Lernziele

Nach Lektüre dieses Beitrags

- ist Ihnen bekannt, dass der akute Kopfschmerz eine lebensgefährliche Situation darstellen kann,
- sind Sie in der Lage, zu beurteilen, in welchen Fällen schnelles Handeln erforderlich ist,
- kennen Sie die Differenzialdiagnosen und die notwendige Diagnostik bei akutem Kopfschmerz,
- können Sie für eine effektive initiale Schmerztherapie sorgen.

Primäre und sekundäre Kopfschmerzen

Der akute Kopfschmerz kann eine lebensgefährliche Situation darstellen. Wichtig sind deshalb die schnelle Beurteilung des Patienten und die Zuordnung in die möglichen Differenzialdiagnosen.

Man unterscheidet zwischen primären und sekundären Kopfschmerzen. Bei Ersteren handelt es sich um Erkrankungen, denen keine strukturelle Läsion zugrunde liegt. Beispiele sind die Migräne ohne und/oder mit Aura, der Kopfschmerz vom Spannungstyp oder der Clusterkopfschmerz. Bei sekundären Kopfschmerzen besteht eine symptomatische Ursache, die weiterführender Diagnostik bedarf. Zur Vorstellung in der Notaufnahme führen dabei u. a. Kopfschmerzen aufgrund einer SAB, einer ICB, einer SVT oder einer Meningitis.

Erstmals klassifiziert wurden die Kopfschmerzen 1988 durch die IHS, die Dachvereinigung aller nationalen Kopfschmerzfachgesellschaften. Aktuell gültig ist die zweite überarbeitete Auflage der Klassifikation von 2004 [1], die alle Kopfschmerzkrankungen in 14 Hauptgruppen in 3 Teilen differenziert. Dem Teil 1 werden die primären Kopfschmerzkrankungen (Hauptgruppen 1–4; Migräne, Kopfschmerz vom Spannungstyp, trigeminoautonome und andere primäre Kopfschmerz-

Primären Kopfschmerzen liegt keine strukturelle Läsion zugrunde

Nach IHS werden Kopfschmerzkrankungen in 14 Hauptgruppen in 3 Teilen differenziert

Abkürzungsverzeichnis

5-HT1B/1D	5-Hydroxytryptamin, Subtyp 1B/1D
ASS	Azetylsalicylsäure
BB	Blutbild
BSG	Blutsenkungsgeschwindigkeit
CCT	Kraniale Computertomographie
CRP	C-reaktives Protein
CT	Computertomographie
CTA	CT-Angiographie
DGN	Deutsche Gesellschaft für Neurologie
EKG	Elektrokardiogramm
EPH	Epiduralhämatom
ICB	Intrazerebrale Blutung
ICU	„Intermediate Care Unit“
IHS	„International Headache Society“
INR	„International normalized ratio“
KG	Körpergewicht
MRA	Magnetresonanztomographie
MRT	Magnetresonanztomographie
NSAID	„Non steroidal anti inflammatory drugs“
PCR	Polymerasekettenreaktion
PRES	Posteriores reversibles Enzephalopathiesyndrom
SAB	Subarachnoidalblutung
SDH	Subduralhämatom
SepNet	Kompetenznetzwerk Sepsis
SHT	Schädel-Hirn-Trauma
SUNCT	„Short-lasting unilateral neuralgiform headache attacks with conjunctival injection and tearing“
SVT	Sinusvenenthrombose
WFNS	„World Federation of Neurological Surgeons subarachnoid hemorrhage grading“
SAH	

Differential diagnosis and treatment of acute headache

Abstract

Headache is a common symptom in emergency departments. In the initial period the treating physician has to decide rapidly between a primary headache and secondary headaches. This initial decision requires further diagnostic investigations and if necessary emergency treatment. The medical staff should be informed about possible differential diagnoses and warning signs that suggest a symptomatic headache. After the initial diagnostics sufficient treatment of the pain according to the suspected headache diagnosis will be arranged.

Keywords

Headache disorders, primary · Headache disorders, secondary · Migraine · Cluster headache · Symptomatic headache

Tab. 1 Warnzeichen für einen symptomatischen Kopfschmerz

„Red flags“	Verdachtsdiagnose sekundärer Kopfschmerz
Nicht gekannte Intensität	SAB
Apoplektiformes Auftreten	SAB
Meningismus	SAB, Meningitis/Meningoenzephalitis
Erhöhte Temperaturen	Meningitis/Meningoenzephalitis
Fokale neurologische Ausfälle, Bewusstseinsstörung, epileptische Anfälle	SAB, ICB, ischämischer Schlaganfall, SVT, Meningoenzephalitis, SDH, EPH
Neu aufgetretene Hals-/Nackenschmerzen/retroorbitale Schmerzen	Dissektion
Wesensänderung, psychiatrische Auffälligkeiten	Tumor, Schlaganfall, SAB
Erstmaliges Auftreten im Alter >50 Jahre	Schlaganfall, Tumor
Zustand nach SHT	SDH, EDH, SAB
Schwangerschaft	SVT
Massiv erhöhter Blutdruck	Hypertensive Krise
Allgemeinsymptome wie Gliederschmerzen, Gewichtsabnahme	Arteriitis temporalis
Sehstörungen	Schlaganfall im Versorgungsgebiet der A. cerebri posterior, Arteriitis temporalis, PRES, Glaukom
Lang anhaltende, progrediente Kopfschmerzen	SVT, Tumor, Arteriitis temporalis

Erläuterung der Abkürzungen s. Abkürzungsverzeichnis

Tab. 2 Anamnese bei symptomatischen Kopfschmerzen

Bekannte/unbekannte Symptomatik	
Beginn der Kopfschmerzen	Apoplektiform Akut Subakut Schleichend
Intensität	
Lokalisation	Einseitig Beidseits Okzipital Frontal Orbital
Begleitsymptome	Fieber Übelkeit Licht- oder Geräuschempfindlichkeit Verstärkung bei körperlicher Anstrengung Trigeminoautonome Symptome wie Augentränen, Ptosis, Nasenlaufen
Vorausgehende Ereignisse	Trauma Starke Anstrengung

erkrankungen) zugeordnet. Im Teil 2 finden sich die sekundären (symptomatischen) Kopfschmerz-erkrankungen (Hauptgruppen 5–12) und im Teil 3 kraniale Neuralgien, zentraler und primärer Gesichtsschmerz und andere Kopfschmerzen.

Grundlage für die Diagnostik von Kopfschmerz-erkrankungen sind die Anamnese und der körperliche Untersuchungsbefund. Insbesondere die primären Kopfschmerzen, die über 90% aller Kopfschmerz-erkrankungen ausmachen [2], lassen sich anhand der Kriterien der IHS diagnostizieren. Bei Verdacht auf eine symptomatische Ursache ist eine weiterführende apparative Untersuchung erforderlich.

„Red flags“

Der Kopfschmerz kann auf eine **lebensgefährliche Situation** hinweisen. In diesem Zusammenhang stellt sich die Frage, welche Befunde in der Anamnese und Untersuchung den Verdacht auf eine symptomatische Ursache lenken sollten, die möglicherweise eine notfallmäßige Versorgung nach sich ziehen muss (■ **Tab. 1**).

Grundlage für die Diagnostik von Kopfschmerz-erkrankungen sind die Anamnese und der körperliche Untersuchungsbefund

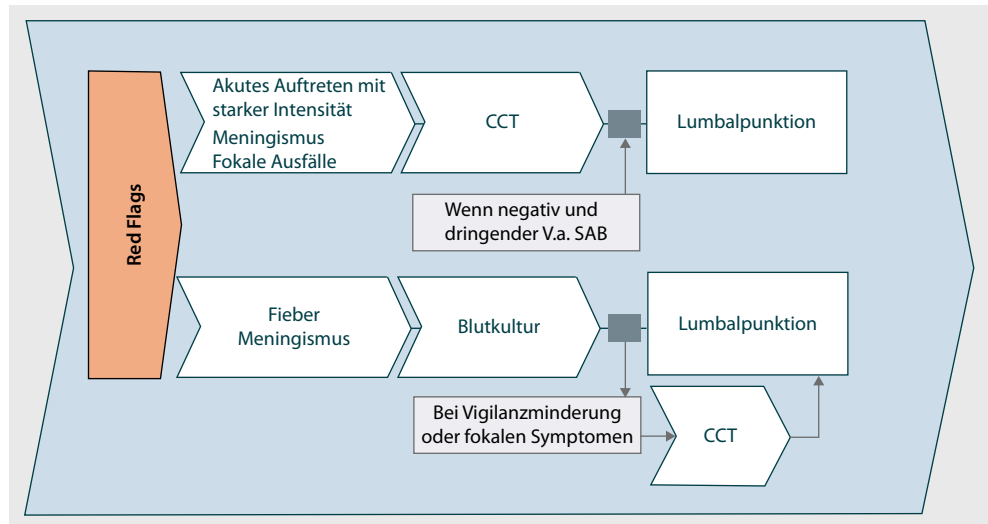


Abb. 1 ▲ Vorgehen bei Verdacht auf symptomatischen Kopfschmerz, V.a. Verdacht auf, Erläuterung der weiteren Abkürzungen s. Abkürzungsverzeichnis

Patienten mit einer primären Kopfschmerzerkrankung können normalerweise sehr gut beurteilen, ob sich der Kopfschmerz im Wesentlichen wie bereits bei vorherigen Ereignissen anfüllt. Ein Warnsignal sollte immer sein, wenn er in einer nicht gekannten Intensität (*Kopfschmerz wie noch nie*) oder mit einer anderen Charakteristik als bekannt auftritt. Weitere „red flags“ sind ein akutes Auftreten, ein begleitender **Meningismus** (Verdacht auf SAB, Meningitis), **Fieber** (Verdacht auf Meningitis/Meningoenzephalitis), neurologische **fokale Ausfälle** wie Paresen, Störung des Bewusstseins, epileptische Anfälle oder Wesensveränderungen. Auch beim erstmaligen Auftreten eines Kopfschmerzes insbesondere im **fortgeschrittenen Lebensalter** (>50 Jahre) ist besondere Wachsamkeit geboten.

Für einen primären Kopfschmerz sprechen periodisches Auftreten und bekannte Charakteristik. Bei erstmaligem Auftreten ist nach der Familienanamnese zu fragen, und es sind typische Begleitsymptome (z. B. Geräuschempfindlichkeit bei Migräne oder trigeminoautonome Symptome beim Clusterkopfschmerz) zu eruieren. Eine weiterführende Diagnostik ist in diesen Fällen nicht erforderlich.

Besondere Eile ist geboten beim Verdacht auf eine SAB (apoplektiformes Auftreten, stärkste Intensität, Meningismus, evtl. Bewusstseinsstörung, fokalneurologische Symptome oder epileptische Anfälle) oder Meningitis/Meningoenzephalitis (Fieber, Kopfschmerzen, Meningismus, evtl. Bewusstseinsstörung, fokalneurologische Symptome oder epileptische Anfälle).

Diagnostik der symptomatischen Kopfschmerzen

Symptomatische Kopfschmerzen sind Ausdruck einer diagnostizierbaren **pathologischen Strukturveränderung** im Kopfbereich. Der Kopfschmerz kann dabei Leitsymptom (idiopathische intrakraniale Hypertension) oder eine von anderen im Vordergrund stehenden Beschwerden sein (intrakraniale Blutung).

Vorgehen

Neben Anamneseerhebung (■ **Tab. 2**) und klinisch-neurologischer Untersuchung (■ **Tab. 3**) sollte eine Laboruntersuchung inklusive BB, CRP, BSG und Gerinnungsdiagnostik durchgeführt werden. Je nach Verdachtsdiagnose sind eine zerebrale CT- und ggf. MRT-Untersuchung erforderlich. Bei Verdacht auf Meningitis oder SAB kann eine Lumbalpunktion notwendig sein. Bei Verdacht auf Dissektion sollten eine Doppler- und Duplexsonographie der extra- und intrakranialen Gefäße abgeschlossen werden.

Apparative Diagnostik

Das Vorgehen bei Verdacht auf symptomatischen Kopfschmerz ist in ■ **Abb. 1** dargestellt.

Für einen primären Kopfschmerz sprechen periodisches Auftreten und bekannte Charakteristik

Der Einsatz bildgebender Verfahren erfolgt in Abhängigkeit der anamnestisch, klinisch-neurologisch und laborchemisch erhobenen Verdachtsdiagnose

Tab. 3 Internistisch-neurologische Untersuchung bei symptomatischen Kopfschmerzen

Bewusstseinslage	
Meningismus	
Hautveränderungen	
Fokalneurologische Defizite	z. B.: Lähmungen Gefühlsstörungen Ataxie Gesichtsfelddefizit
Klopfschmerzhaftigkeit der Nasennebenhöhlen und des Mastoids	
Druckschmerzhaftigkeit der Temporalarterien	
Beurteilung der Augen	z. B.: Pupille Rötung Exophthalmus
Temperatur	
Blutdruck	

Tab. 4 Differenzialdiagnosen anhand des Beginns der Kopfschmerzsymptomatik

Beginn	Primäre Kopfschmerzen	Sekundäre Kopfschmerzen
Apoplektiform	Idiopathischer Donnerschlagkopfschmerz	SAB
	Gutartiger stechender Kopfschmerz	Dissektion
	Trigeminusneuralgie	
Subakut	Migräneattacke	ICB
	Kopfschmerz vom Spannungstyp	Ischämischer Schlaganfall
	Trigeminoautonomer Kopfschmerz	Hypertensive Krise
		Glaukom
		Meningitis/Meningoenzephalitis
Chronisch	Chronische Migräne	Arteriitis temporalis
	Chronischer Kopfschmerz vom Spannungstyp	Chronische Subduralblutung
		SVT

Erläuterung der Abkürzungen s. Abkürzungsverzeichnis

Labordiagnostik. Sie beinhaltet die Befundung von BB, BSG, CRP und Gerinnung.

Computertomographie. Die CCT, ggf. mit Kontrastmittel, ist indiziert beim Verdacht auf SAB, SVT, ICB, ischämischen Schlaganfall sowie Dissektion der hirnversorgenden Gefäße.

Lumbalpunktion. Sie wird beim Verdacht auf Meningitis/Meningoenzephalitis und SAB durchgeführt.

Doppler- und Duplexsonographie der extra- und intrakranialen Gefäße. Sie sind beim Verdacht auf eine Dissektion der hirnversorgenden Gefäße indiziert.

Differenzialdiagnose der symptomatischen Kopfschmerzen

Eine Übersicht über die Differenzialdiagnosen anhand des Beginns der Kopfschmerzsymptomatik ist in **Tab. 4** dargestellt.

Subarachnoidalblutung

Leitsymptome sind **apoplektiform einsetzende Kopfschmerzen** mit sehr starker Intensität (*Kopfschmerz wie noch nie*) und **Nackensteifigkeit**. Je nach Schweregrad können Begleitsymptome wie Übelkeit, Erbrechen, Lichtempfindlichkeit, Hirnnervenausfälle und fokalneurologische Ausfälle wie Paresen, epileptische Anfälle und eine Vigilanzstörung auftreten [3]. Durch neurokardiogene Schädigung werden gelegentlich Troponin-I-Erhöhungen [4] und EKG-Veränderungen ([5], z. B. ST- und

SAB werden nach Hunt u. Hess in 6 Schweregrade oder nach WFNS-SAH-Skala in 5 Grade unterteilt

Das Vorliegen einer Glaskörperblutung weist auf ein hohes Rezidivblutungsrisiko und eine hohe Letalität hin

Eine häufige Komplikation sind 3 bis 7 Tage nach SAB auftretende zerebrale Vasospasmen

Auf eine ausreichende Schmerztherapie ist zu achten

T-Strecken-Veränderungen, U-Wellen, QTc-Zeit-Verlängerungen, Sinusarrhythmien) beobachtet, sodass bei komatösen Patienten nicht selten zunächst der Verdacht auf einen Herzinfarkt geäußert wird ([6], **Infobox 1**).

Die klinische Einteilung erfolgt nach Hunt u. Hess [7] in 6 Schweregrade (0–5; **Tab. 5**), die für die Prognosefestlegung wichtig sind. In Gebrauch ist außerdem die WFNS-SAH-Skala (**Tab. 6**), die 5 Grade anhand der Glasgow-Koma-Skala und dem motorischen Defizit unterscheidet [8].

Bei Verdacht auf eine SAB sollte auch bei milder Symptomatik eine **sofortige Klinikeinweisung** erfolgen, weil ein hohes Risiko auf Rezidivblutungen besteht, die in 50% der Fälle tödlich verlaufen. Bei einem Drittel bis der Hälfte der Patienten gibt es Hinweise auf Stunden oder Tage zuvor stattgefundenen Blutungsereignisse, die sich durch ungewohnte Kopfschmerzen bemerkbar machten („warning leaks“).

Prognose

Vor Erreichen des Krankenhauses versterben etwa 15% aller Patienten mit SAB. Abhängig von der Bewusstseinslage bei der Aufnahme im Krankenhaus beträgt die Letalität 13% (wach) bis über 70% (komatös) [9]. Das Vorliegen einer Glaskörperblutung weist auf ein hohes Rezidivblutungsrisiko und eine hohe Letalität hin [10].

Diagnostik

Bei Verdacht auf eine SAB sollte sofort eine **zerebrale CT** mit **CT-Angiographie** zum Nachweis von subarachnoidalem Blut und/oder zerebralen Aneurysmen durchgeführt werden. Ihre Sensitivität beträgt am ersten Tag bis zu 100% [11] und nimmt über die folgenden Tage deutlich ab. Weil durch ein unauffälliges CT eine SAB nicht ausgeschlossen werden kann, wird empfohlen, eine Lumbalpunktion anzuschließen (Empfehlungsstärke B). Da sich jedoch die CT-Diagnostik in den letzten Jahren deutlich verbesserte und das Risiko einer Fehldiagnose insbesondere in den ersten Stunden gering ist, wird diskutiert, ob eine Lumbalpunktion bei negativem CT noch erforderlich ist [12]. Auch eine zerebrale MRT scheint geeignet zu sein, die Diagnose weiter zu sichern [11].

Eine häufige Komplikation 3 bis 7 Tage nach SAB sind zerebrale Vasospasmen, die ischämische Infarkte und folgend ausgeprägte residuelle Symptome bedingen können. Ein Monitoring erfolgt mittels transtemporaler Doppler- und Duplexsonographie.

Therapie

Ein Patient mit einer schweren SAB sollte intensivmedizinisch (neurologisch, neurochirurgisch oder interdisziplinär) betreut werden (Empfehlungsstärke B). Bei nur leichtem Schweregrad ist alternativ die Überwachung auf einer neurologischen ICU möglich. Die Versorgung des Aneurysmas sollte interdisziplinär durch endovaskulär und neurochirurgisch erfahrene Behandler geprüft werden (Empfehlungsstärke A). Wenn anatomisch möglich, sollte die endovaskuläre Behandlung vorgezogen werden (Empfehlungsstärke A). Die Blutdruckeinstellung kann mit Urapidil erfolgen. Aufgrund möglicher Vasospasmen sollte eine ausreichende Perfusion gewährleistet bleiben. Der mittlere arterielle Blutdruck sollte vor der Versorgung des Aneurysmas zwischen 60 und 90 mmHg liegen (Empfehlungsstärke C). Auf eine ausreichende Schmerztherapie ist zu achten. Als Medikamente in Frage kommen Paracetamol, Metamizol oder Opiate wie Tramadol oder Buprenorphin. Präparate wie ASS, die die Gerinnung beeinflussen, sind zu meiden.

Ein Aneurysma sollte aufgrund der hohen Rate an Rezidivblutungen bei WFNS Grad I und II sobald wie möglich (innerhalb der ersten 3 Tage) mittels operativem Clipping oder einer endovaskulären Therapie mit Coiling ausgeschaltet werden (Empfehlungsstärke B). Bei WFNS Grad IV und V oder Vorliegen von Vasospasmen sollte spät (nach 1 bis 2 Wochen) interveniert werden.

Infobox 1 Klinische Symptome einer SAB

- Akute heftige Kopfschmerzen
- Meningeale Reizeichen
- Bewusstseinsstörungen
- Vegetative Symptome (Übelkeit, Erbrechen, Blutdruckentgleisungen)
- Fokale Ausfälle
- Epileptische Anfälle
- Intraokuläre Blutungen
- EKG-Veränderungen
- Troponin-I-Anstieg

Infobox 2 Leitsymptome der Meningitis/Meningoenzephalitis

- Kopfschmerzen
- Fieber
- Meningismus

Tab. 5 Stadieneinteilung nach Hunt u. Hess. (Nach [7])

Stadium	Symptome
0	Asymptomatisches Aneurysma, unauffälliger Patient
1	Keine oder leichte Kopfschmerzen, leichter Meningismus, keine fokalen Ausfälle
2	Mäßige bis schwere Kopfschmerzen, Meningismus, höchstens Hirnnervenausfälle
3	Somnolenz und/oder Verwirrtheit und/oder fokale Ausfälle
4	Sopor, mäßige bis schwere fokale Ausfälle, vegetative Störungen
5	Koma, Dezerebrationshaltung

Tab. 6 WFNS-SAH-Skala

WFNS-Grad	Glasgow-Koma-Skala	Motorisches Defizit
I	15	Nein
II	13–14	Nein
III	13–14	Ja
IV	7–12	Ja/Nein
V	3–6	Ja/Nein

Erläuterung der Abkürzungen s. Abkürzungsverzeichnis

Meningitis/Meningoenzephalitis

Die bakterielle Meningitis oder die virale Meningoenzephalitis (meist Herpes-simplex-Enzephalitis) stellen einen weiteren akuten Notfall dar. Unbehandelt können diese Erkrankungen innerhalb weniger Stunden zum Tod führen, sodass schnellstmöglich eine kalkulierte antibiotische/antivirale Therapie begonnen werden muss.

Klinik

Der hochgradige Verdacht besteht beim Vorliegen von Kopfschmerzen, Fieber und Nackensteifigkeit. Weitere fakultative Krankheitszeichen sind vegetative Symptome (Übelkeit, Erbrechen, Lichtscheu), epileptische Anfälle, fokale Ausfälle und Bewusstseinsstörung. Atypische Präsentationen mit fehlendem Meningismus oder Fieber, initial psychotischer Symptomatik und apurulentem Liquor sind möglich (■ **Infobox 2**).

Insbesondere bei Vorliegen eines Exanthems mit petechialen Blutungen oder Nekrosen, Verbrauchskoagulopathie und Nebennierenversagen (Waterhouse-Friderichsen-Syndrom) ist an eine Meningokokkenmeningitis zu denken. Wichtig hierbei sind das Einhalten von Schutzmaßnahmen für die Ersthelfer, die Isolierung des Patienten und die Information des Gesundheitsamtes (§ 6 Infektionsschutzgesetz) bei Verdacht, Erkrankung oder Tod. Kontaktpersonen (Familie, Rettungs- und Krankenhauspersonal) sollten prophylaktisch antibiotisch behandelt werden (s. Empfehlungen des Robert Koch-Instituts; <http://www.rki.de>; [3]).

Diagnostik und Therapie

Das Krankenhauspersonal sollte vor Eintreffen des Patienten über die Verdachtsdiagnose informiert werden, denn schnelles Handeln ist geboten. Bei Verdacht auf bakterielle Meningitis müssen innerhalb von 30 min eine neurologische Untersuchung, Labordiagnostik, Blutkulturen, bei bewusstseinsklaren Patienten eine **Liquordiagnostik** mit Liquorkultur, die Gabe von 10 mg Dexamethason und die erste Antibiotikagabe durchgeführt werden (Empfehlungsstärke A). Letztere erfolgt bei schwer bewusstseinsgetrübten Patienten oder fokalneurologischem Defizit nach der Blutkultur. Vor der anschließenden Lumbalpunktion muss bei ihnen ein zerebrales CT zum Ausschluss eines erhöhten Hirndrucks durchgeführt werden. Dieses sollte bei bewusstseinsklaren Patienten ohne fokalneurologisches Defizit erst nach Therapiebeginn erfolgen, um diesen nicht zu verzögern (Leitlinien der DGN; [3]). Auch bei schwieriger Lumbalpunktion muss ggf. direkt nach Abnahme der Blutkultur mit der Therapie begonnen werden.

Bei unklaren mikroskopischen Liquorbefunden, Liquor mit deutlicher Pleozytose sowie negativem mikroskopischem Befund und antibiotisch vorbehandelten Patienten kann ergänzend ein Antigennachweis durch einen Latexagglutinationstest und eine PCR-Analyse von Liquor und Blut geführt werden [3, 13].

Der hochgradige Verdacht auf eine Meningitis/Meningoenzephalitis besteht beim Vorliegen von Kopfschmerzen, Fieber und Nackensteifigkeit

Bei Verdacht auf bakterielle Meningitis sollten bei bewusstseinsklaren Patienten innerhalb von 30 min die Primärdiagnostik abgeschlossen und die Therapie begonnen sein

Vor Antibiotikagabe sollten 10 mg Dexamethason verabreicht werden

Im Anschluss an die initiale Diagnostik und Antibiotikagabe muss der Infektfokus gesucht und saniert werden

Das auslösende Trauma für ein EPH oder ein SDH kann gering sein und muss nicht den Kopf betreffen

Kopfschmerzen können das alleinige Symptom eines Posteriorinfarkts sein

Bei ambulanten Patienten über 6 Jahren beinhaltet die **kalkulierte Antibiotikatherapie** Ceftriaxon (2-mal 2 g) plus Ampicillin (3-mal 5 mg). Postoperativ/posttraumatisch werden Vancomycin (2-mal 1 g) und Meropenem (3-mal 2 g) oder Vancomycin (2-mal 1 g) und Ceftazidim (3-mal 2 g) gegeben. Vor einer Antibiotikagabe sollten 10 mg Dexamethason, das bei Pneumokokkenmeningitis die Prognose verbessert, verabreicht werden (Empfehlungsstärke A). Für Patienten mit einer schweren Sepsis, die anhand der Sepsiskriterien des deutschen SepNet [14] diagnostiziert werden sollte, ist keine definitive Aussage möglich, da kontrollierte Studien mit einer ausreichenden Anzahl von Patienten fehlen [15]. Bei Verdacht auf Herpesenzephalitis (Liquor: 10–500 Zellen/ μ l) sollte begleitend Aciclovir, 3-mal 10 mg/kgKG, gegeben werden. Die Herpesenzephalitis verläuft zweiphasig. Das grip-pale Vorstadium äußert sich durch Kopfschmerz und hohes Fieber, das zweite Stadium macht sich durch aphasische Symptome, Hemiparesen, psychotische Episoden, epileptische Anfälle und quantitative Bewusstseinsstörungen bemerkbar [3].

Im Anschluss an die initiale Diagnostik und Antibiotikagabe müssen eine Suche und Sanierung des Infektfokus erfolgen. Dieser kann parameningeal (Sinusitis, Mastoiditis) lokalisiert oder systemisch (Pneumonie, Endokarditis, Sepsis) sein. Bei jedem erwachsenen Patienten mit bakterieller Meningoenzephalitis muss am Aufnahmetag eine bildgebende Untersuchung, in der Regel ein Schädel-CT mit Knochenfenster, durchgeführt werden (Empfehlungsstärke A; [3]).

Patienten sollten in der Initialphase einer bakteriellen Meningitis auf der Intensivstation bzw. ICU behandelt werden, weil die erste Woche als kritische Zeit angesehen werden muss [3].

Intrazerebrale Blutung

Sie kann sich in Kopfschmerzen, die mit Übelkeit, Erbrechen, fokalneurologischen Defiziten sowie Bewusstseinsstörung einhergehen, äußern. Ursächlich ist meist eine **arterielle Hypertonie**.

Die Diagnosestellung erfolgt mittels CCT oder multimodalen MRT (Empfehlungsstärke A).

Eine Schmerztherapie sollte mit Paracetamol oder Metamizol durchgeführt werden.

Sub-, Epiduralhämatom

Insbesondere nach Trauma, bei chronischem Alkoholkonsum oder bei Gerinnungsstörung, v. a. bei älteren Menschen, besteht der Verdacht auf ein EPH bzw. SDH. Das auslösende Trauma für ein EPH oder ein SDH kann gering sein und muss den Kopf nicht betreffen. An die initiale Bewusstseinsstörung kann sich zunächst ein symptomarmes Intervall von Minuten bis Stunden anschließen. Folgend verschlechtert sich das Bewusstsein. Weitere Symptome sind Kopfschmerzen, eine kontralaterale Hemiparese sowie eine Mydriasis durch ipsilaterale Okulomotoriusparese. Diese findet sich gelegentlich durch einen nach medial gerichteten Hirndruck auch kontralateral.

Beim chronischen SDH können die Symptome subtil sein und sich über Tage bis Monate schleichend entwickeln. Im Vordergrund der Beschwerden stehen Kopfschmerzen.

Die Diagnosestellung erfolgt mittels zerebraler CT.

Das EDH und das akute SDH werden operativ behandelt.

Zerebrale Ischämie

Insbesondere ischämische Schlaganfälle im hinteren Versorgungsgebiet können neben fokalneurologischen Defiziten zu frontal lokalisierten Kopfschmerzen führen. Weil Patienten die Hemianopsie bei einem Posteriorinfarkt häufig nicht bemerken, können Kopfschmerzen das alleinige Symptom bleiben [2]. Bei älteren Patienten mit neu aufgetretenen Kopfschmerzen sollte deshalb regelhaft das **Gesichtsfeld** überprüft werden.

Sinusvenenthrombose

Typische Symptome einer blanden SVT sind chronische Kopfschmerzen (an mehr als 15 Tagen im Monat) und eine Stauungspapille oder ein Papillenödem. Bei akuter ausgedehnter SVT dominieren neurologische Herdsymptome (u. a. Mono-/Hemiparese, Hemihypästhesie, Aphasie, Apraxie), Abduzensparese, psychoorganische Störungen (Apathie, Antriebsmangel, Wesensänderungen, Verwirrtheit) und Nackensteifigkeit sowie epileptische Anfälle. Selten kann der Kopfschmerz das Bild

eines „thunderclap headache“ (akuter Beginn, stärkste Intensität) annehmen [16]. Neu aufgetretene chronische Kopfschmerzen in der Schwangerschaft, bei Koagulopathie und Östrogentherapie sollten beim Untersucher den Verdacht auf eine SVT wecken.

Diagnostisch werden eine venöse CTA oder MRA durchgeführt. Diese Verfahren sind als gleichwertig anzusehen ([17]; Empfehlungsstärke A). Die CTA ist der MRA jedoch gelegentlich aufgrund kürzerer Messzeit, besserer Darstellung kleinerer Venen und fehlenden Flussartefakten überlegen [18].

Therapeutisch erfolgt zumeist die i.v. Antikoagulation mit **Heparin** gefolgt von einer **Marcumarisierung** über 3 bis 6 Monate mit einem Ziel-INR von 2,5 nach Ausschluss einer Schwangerschaft ([19], Empfehlungsstärke A).

Dissektion der hirnversorgenden Arterien

Dissektionen können spontan oder nach einem Trauma (z. B. Beschleunigungstrauma, chiropraktische Manöver) auftreten. Sie äußern sich in einem akut einsetzenden, meist einseitigen Schmerz. Bei der Karotidisdissektion strahlt der Schmerz in den Kiefer, nach retroaurikulär, retrobulbär oder frontotemporal aus. Ein nuchal und okzipital lokalisierter Schmerz spricht für eine Vertebralisdissektion. Fokalneurologische Symptome finden sich beim Auftreten einer zerebralen Ischämie durch Thrombenbildung am Dissekat.

Beim Verdacht auf eine Dissektion sollten eine extra- und intrakranielle Doppler- und Duplexsonographie sowie ergänzend eine MRT mit MRA und fettsupprimierten Gewebesequenzen zum Nachweis eines Wandhämatoms durchgeführt werden (Empfehlungsstärke A). Die kontrastmittelgestützte CTA kann als Standardmethode nicht mehr empfohlen werden ([3], Empfehlungsstärke A).

Therapeutisch erfolgen eine i.v. **Antikoagulation** mit Heparin und anschließend über 3 bis 24 Monate mit Marcumar [3]. Eine Überlegenheit von einer Thrombozytenaggregationshemmung mit ASS 100 mg oder Antikoagulation mit Marcumar konnte nicht nachgewiesen werden (Empfehlungsstärke B). Eine Dauerbehandlung mit ASS, 100 mg, wird empfohlen (Empfehlungsstärke B; [3]).

Arteriitis temporalis

Bei älteren Patienten mit neu aufgetretenen chronischen Kopfschmerzen, ggf. mit Allgemeinsymptomatik wie Gewichtsverlust und Abgeschlagenheit, ist an eine Arteriitis temporalis zu denken. Ein pathognomisches Symptom ist die **Claudicatio masticatoria**.

Die Temporalarterie kann verdichtet, druckdolent, geschlängelt und mit Knötchen tastbar sein. Es finden sich **systemische Entzündungszeichen** (BSG, CRP, Antiphospholipidantikörper) im Blut. Die Diagnosesicherung erfolgt mittels Duplexsonographie der extrakraniellen Gefäße (Halo-Phänomen) durch einen erfahrenen Untersucher. Bei positivem Befund und typischer Klinik ist diese wahrscheinlich zur Diagnosesicherung ausreichend [20]. Alternativ kann die A. temporalis biopsiert werden, allerdings mit geringerer Sensitivität. Nach den diagnostischen Kriterien des American College of Rheumatology bestehen bei Vorliegen von 3 der 5 folgenden Kriterien eine Sensitivität von 93,5% und eine Spezifität von 91,2% [21]:

1. Alter >50 Jahre,
2. neuartige oder neu aufgetretene Kopfschmerzen,
3. abnorme Temporalarterien,
4. BSG >50 mm in der ersten Stunde,
5. histologische Veränderungen bei Biopsie der Temporalarterie.

Aufgrund der Gefahr einer bleibenden Visusminderung muss zügig mit einer hochdosierten Steroidtherapie begonnen werden. Die Steroiddosis ist in den folgenden Wochen unter Kontrolle der Entzündungsparameter auf eine Erhaltungsdosis über 24 Monate zu reduzieren. Die ergänzende Gabe von ASS, 100 mg, senkt das Risiko von ischämischen Ereignissen signifikant [3].

Verdächtig auf SVT sind neu aufgetretene chronische Kopfschmerzen in der Schwangerschaft, bei Koagulopathie und unter Östrogentherapie

Dissektionen äußern sich in einem akut einsetzenden, meist einseitigen Schmerz

Beim Verdacht auf eine Dissektion sind eine extra- und intrakranielle Doppler- und Duplexsonographie sowie eine MRT mit MRA indiziert

Aufgrund der Gefahr einer bleibenden Visusminderung muss bei Arteriitis temporalis zügig mit einer hochdosierten Steroidtherapie begonnen werden

Tab. 7 IHS-Kriterien einer Migräneattacke. (Nach [1])

A	Mindestens 5 Attacken, welche die Kriterien B–D erfüllen	
B	Kopfschmerzattacken, die (unbehandelt oder erfolglos behandelt) 4–72 h anhalten	
C	Kopfschmerzen mit mindestens 2 der nebenstehenden Charakteristika	Einseitige Lokalisation
		Pulsierender Charakter
		Mittlere oder starke Schmerzintensität
		Verstärkung durch körperliche Routineaktivitäten (z. B. Gehen oder Treppensteigen) oder zu deren Vermeidung führend
D	Während des Kopfschmerzes besteht mindestens eines der nebenstehenden Symptome	Übelkeit und/oder Erbrechen Photo- und Phonophobie

Hypertensive Krise

Sie kann sich mit heftigen pochenden Kopfschmerzen mit Übelkeit äußern. Begleitend können im Rahmen einer hypertensiven Enzephalopathie Sehstörungen, Desorientiertheit, Bewusstseinsstörungen und epileptische Anfälle auftreten.

Therapeutisch erfolgt eine kontrollierte Senkung des Blutdrucks. Der mittlere arterielle Druck sollte innerhalb der ersten Minuten bis 2 h um 25% mit oralen Antihypertensiva gesenkt werden. Anschließend soll der Blutdruck über 12–24 h auf einem Niveau von etwa 160/100 mmHg gehalten werden. Abrupte Drucksenkungen können zerebrale, kardiale und renale Ischämien verursachen [22].

Glaukom

Bei periorbital lokalisierten Kopfschmerzen mit Sehstörungen, Übelkeit, Photo- und Phonophobie ist differenzialdiagnostisch an einen akuten Glaukomanfall zu denken, bei welchem sich eine erweiterte lichtstarre Pupille, eine Rötung des Auges und eine Trübung der Kornea finden. Eine Senkung des intraokulären Drucks muss notfallmäßig durchgeführt werden, um bleibende Sehstörungen zu vermeiden. Durch den Notarzt können Acetacolamid (Diamox® 500 mg) und 2%ige Pilocarpin-Augentropfen eingesetzt werden.

Akute Sinusitis

Frontale Kopf- und Gesichtsschmerzen, die sich durch **Bücken** verstärken, sind typisch für Sinusitiden. Die Austrittspunkte des N. trigeminus sind häufig druck- und klopfschmerzhaft. Gegebenenfalls ist bei Verdacht auf eine Sinusitis sphenoidalis eine weiterführende Diagnostik mittels CCT der Nasennebenhöhlen erforderlich. Bei Verdacht auf eine Durchwanderungsmeningitis sollte bereits in der Notaufnahme eine CCT mit Knochenfenster durchgeführt werden.

Primäre Kopfschmerzen

Sie zeichnen sich durch **periodisches Auftreten** aus.

Für eine Migräneattacke (■ **Tab. 7**) sprechen einseitiges Auftreten, pochend-pulsierender Charakter, mittlere bis starke Intensität, Verstärkung bei normaler körperlicher Anstrengung wie Treppensteigen sowie Begleitsymptome (Übelkeit, Licht- und Geräuschempfindlichkeit).

Patienten mit einem Kopfschmerz vom Spannungstyp klagten meist über einen holozephalen drückenden Kopfschmerz von leichter bis mittlerer Intensität ohne Schmerzverstärkung bei körperlicher Anstrengung und höchstens ein Begleitsymptom. Betroffene werden sich eher selten in der Notaufnahme vorstellen.

Aufgrund der stärkeren Intensität der Schmerzen suchen Patienten mit einer Migräneattacke ohne wirksame Akuttherapie und Patienten im Status migraenosus häufiger notfallmäßig einen Arzt auf. Bei einem Status migraenosus handelt es sich um eine Migräneattacke starker Intensität, die über 72 h andauert [2].

In 10–15% der Patienten treten vor der Migräne neurologische Reizerscheinungen (**Aura**) auf [2]. Hierbei kann es sich um Sehstörungen (Flimmern vor den Augen, helle Punkte, Skotome, Gesichtsfeld-

Die hypertensive Krise wird durch eine kontrollierte Senkung des Blutdrucks behandelt, abrupte Drucksenkungen sind zu vermeiden

Beim Glaukom ist zur Vermeidung von Sehstörungen eine notfallmäßige Senkung des intraokulären Drucks erforderlich

Patienten mit einer Migräneattacke ohne wirksame Akuttherapie und Patienten im Status migraenosus suchen häufiger notfallmäßig einen Arzt auf

Tab. 8 Akuttherapie von Kopfschmerzen

Diagnose	Akuttherapie
Migräne	Triptane (z. B. Sumatriptan 100 mg, Rizatriptan 10 mg) Metoclopramid (10 mg) oder Domperidon (10 mg)
Migräne/Kopfschmerz vom Spannungstyp	ASS (500–1500 mg) Ibuprofen (400–800 mg) Naproxen (500–1000 mg) Diclofenac (50–100 mg) Metamizol (500–1500 mg) Paracetamol (500–1000 mg)
Clusterkopfschmerz	Triptane (Sumatriptan 20 mg nasal, 6 mg subkutan; Zolmitriptan 5 mg nasal) Sauerstoff über Mund-Nasen-Maske (7–15 l/min für 15–20 min)
Symptomatischer Kopfschmerz	Metamizol (500–1500 mg) Paracetamol (500–1000 mg) Opioide (z. B. Tramadol 50–100 mg)

Erläuterung der Abkürzungen s. Abkürzungsverzeichnis

einschränkungen), dysphasische Phänomene (z. B. Wortfindungsstörungen), Sensibilitätsstörungen und in seltenen Fällen auch Paresen handeln. In der Differenzierung zu fokalneurologischen Symptomen, z. B. bei einem Schlaganfall, helfen die bei der Migräne graduelle Entwicklung und Rückbildung der Symptome. Fast immer beginnt die Aura mit sich ausbreitenden **Sehstörungen** wie Flimmerskotomen. Weitere Reizsymptome folgen. Die Dauer beträgt nur selten mehr als 60 min. Die Kopfschmerzen treten normalerweise anschließend auf. Triptane sollten erst nach Rückbildung der Aura verabreicht werden.

Medikamentöse Akuttherapie der Migräneattacke

In einer Migräneattacke sind **Triptane** (5-HT_{1B/1D}-Agonisten; z. B. Sumatriptan, Rizatriptan) die Präparate mit der besten Wirksamkeit (Empfehlungsstärke A). Bei Erbrechen kann die nasale (Sumatriptan, Zolmitriptan) oder subkutane (Sumatriptan) Anwendung vorteilhaft sein. Alternativ zeigen ASS (500–1500 mg), Metamizol (500–1000 mg), Ibuprofen (600–800 mg), Naproxen (500–1000 mg) und Diclofenac (50–100 mg) in ausreichend hoher Dosierung eine gute Wirkung bei leichten und mittelgradigen Migränekopfschmerzen [2, 3]. Lysiniertes ASS in Kombination mit Metoclopramid ist fast genauso wirksam wie Sumatriptan [23]. Paracetamol (500–1000 mg) zeigt meist nur bei leichteren Schmerzen einen Therapieerfolg. Eine Kombination mit einem Antiemetikum (Metoclopramid, Domperidon), 10–15 min vor Einnahme des Analgetikums per os oder als Suppositorium, ist zu empfehlen.

Ein **Status migraenosus** kann mit **Prednisolon** (50–100 mg) i.v., ggf. in Kombination mit ASS (1000 mg) i.v., behandelt werden. Wenn der Patient nicht bereits selbst ein Triptan eingenommen hat, könnte Sumatriptan subkutan angewandt werden. Für die Behandlung der Migräne mit Kortison liegen jedoch keine sicheren Studienergebnisse vor.

Trigeminoautonome Kopfschmerzen

Sie zeichnen sich durch ihre Einseitigkeit sowie die sie begleitenden trigeminoautonomen Symptome wie Naselaufen, Nasenkongestion, Rötung des Auges, Ptosis und Augentränen aus. Die Dauer einer unbehandelten Attacke hilft in der Differenzierung zwischen einem Clusterkopfschmerz (15–180 min), einer paroxysmalen Hemikranie (2–30 min) und einem SUNCT-Syndrom (5–240 s). Kopfschmerzattacken können mehrfach täglich auftreten.

Eine Clusterattacke kann mit Sauerstoff über Mund-Nasen-Maske (7–15 l/min über 15–20 min) oder subkutanen oder nasalen Triptanen (Sumatriptan, Zolmitriptan) behandelt werden. Aufgrund der längeren Dauer bis zum Wirkeintritt sind orale Triptane nicht zu empfehlen. Andere Schmerzmittel sind normalerweise wirkungslos.

Bei häufigen Attacken sollte eine Behandlung mit einem Kortisonstoß in absteigender Dosierung (Beginn mit 100 mg Prednison) sowie Verapamil in aufsteigender Dosierung (Zieldosis 240–560 mg täglich) durchgeführt werden.

In der Differenzierung zu fokalneurologischen Symptomen helfen die bei der Migräne graduelle Entwicklung und Rückbildung der Symptome

10–15 min vor Einnahme des Analgetikums sollte ein Antiemetikum per os oder als Suppositorium verabreicht werden

Eine Clusterattacke kann mit Sauerstoff über Mund-Nasen-Maske oder subkutanen oder nasalen Triptanen behandelt werden

Bei häufigem Auftreten von Kopfschmerzen sollte der Patient ergänzend bei einem ambulanten Neurologen vorgestellt werden

Beim Belastungskopfschmerz ist die klassische Anamnese diagnostisch

Neurologische Abklärung

Wenn Kopfschmerzen häufig auftreten (mindestens 3 Attacken im Monat), schwer zu behandeln sind oder ein Analgetikaübergebrauch (über 10 bis 15 Einnahmetage im Monat) besteht, sollte der Patient ergänzend bei einem ambulanten Neurologen vorgestellt werden. Gegebenenfalls muss eine Prophylaxe eingeleitet werden.

Auch seltene primäre Kopfschmerzen wie trigeminoautonome Kopfschmerzen sollten durch einen Neurologen behandelt werden.

Donnerschlagkopfschmerz („thunderclap headache“)

Hierbei handelt es sich um einen zumeist erst- und einmaligen Kopfschmerz heftigster Intensität, der sich wie eine SAB präsentiert. Diese Ausschlussdiagnose wird erst bei komplett unauffälliger Diagnostik gestellt (MRT, Liquorpunktion).

Belastungskopfschmerz („exertional headache“)

Diese regelhaft an körperlich fordernde Belastung (Sport oder Ähnliches) gebundene heftige pulsierende Kopfschmerzform ist nicht selten. Diagnoseweisend ist die klassische Anamnese. Als Variante kommt sie auch als koitaler („orgasmic“) Kopfschmerz vor, was von Patienten zumeist nicht spontan berichtet wird.

Initiale Schmerztherapie

Nach Anamneseerhebung und körperlicher Untersuchung ist eine initiale Schmerztherapie erforderlich (■ **Tab. 8**). Die Behandlung einer Attacke bei bekannter Migräne oder Clusterkopfschmerz erfolgt wie bereits erwähnt. Sinnvoll ist bei einem Status migraenosus die Kombination aus 100 mg Prednisolon mit 1000 mg ASS und 10 mg Metoclopramid i.v. Ist ein symptomatischer Kopfschmerz nicht sicher ausgeschlossen, sollte auf Thrombozytenaggregationshemmer wie ASS verzichtet werden. Hier ist die Gabe von Metamizol (500–1500 mg), Paracetamol (500–1000 mg) oder ggf. Opioiden (z. B. Tramadol) sinnvoll.

Fazit für die Praxis

Akute Kopfschmerzen können Symptome einer lebensbedrohlichen Erkrankung sein. Deshalb ist eine schnelle Versorgung mit Erhebung einer detaillierten Anamnese und klinisch-neurologischer Untersuchung erforderlich. Bei Verdacht auf eine symptomatische Ursache, insbesondere auf SAB oder Meningitis, sind eine zügige ergänzende apparative Diagnostik und ggf. Therapie erforderlich. Der weiterversorgende Neurologe, Neurochirurg oder Internist sollten rechtzeitig informiert werden. Die Schmerztherapie bei symptomatischen Kopfschmerzen sollte mit Paracetamol, Metamizol oder niedrig potenten Opioiden (z. B. Tramadol oder Buprenorphin) erfolgen. Eine akute Migräneattacke kann mit Triptanen, ASS, Metamizol oder NSAID in ausreichender Dosierung behandelt werden. Bei Status migraenosus kann Prednisolon mit ASS und Metoclopramid verabreicht werden.

Korrespondenzadresse

Dr. K. Rabe

Westdeutsches Kopfschmerzzentrum,
Klinik und Poliklinik für Neurologie,
Universitätsklinik Essen
Hufelandstraße 55, 45147 Essen
kasja.rabe@uk-essen.de

Interessenkonflikt. Die korrespondierende Autorin gibt für sich und ihren Koautor an, dass kein Interessenkonflikt besteht.

Literatur

1. Headache Classification Subcommittee of the International Headache Society (2004) The international classification of headache disorders: 2nd edition. *Cephalalgia* 24:9–160
2. Förderreuther S, Straube A (2009) Kopfschmerzen. In: Brandt Th, Hohlfeld R, Noth J et al (Hrsg) *Klinische Neurologie*. Kohlhammer, Stuttgart, S 18
3. Diener HC, Putzki N, Berlit P et al (Hrsg) (2008) *Leitlinien der Deutschen Gesellschaft für Neurologie*, 4. überarb. Aufl. Thieme, Stuttgart New York
4. Tung P, Kopelnik A, Banki N et al (2004) Predictors of neurocardiogenic injury after subarachnoid hemorrhage. *Stroke* 35:548–551
5. Rudolf J (2001) Intrakranielle Blutungen (Subarachnoidalblutungen). In: Hartmann A, Heiss WD (Hrsg) *Der Schlaganfall*. Pathogenese, Klinik, Diagnostik und Therapie akuter zerebrovaskulärer Erkrankungen. Steinkopff, Darmstadt, S 347
6. Iltumur K, Tamam Y, Karahan Z et al (2007) Coexisting subarachnoid hemorrhage and subdural hematoma mimicking acute anterolateral myocardial infarction. *J Electrocardiol* 40:422–425
7. Hunt WE, Hess RM (1968) Surgical risk as related to time of intervention in the repair of intracranial aneurysms. *J Neurosurg* 28:14–20
8. Oshiro EM, Walter KA, Piantadosi S et al (1997) A new subarachnoid hemorrhage grading system based on the Glasgow Coma scale: a comparison with the Hunt and Hess and World Federation of Neurological Surgeons scales in a clinical series. *Neurosurgery* 41(1):140–147
9. Kassel NF, Torner JC, Haley EC et al (1990) The international cooperative study on the timing of aneurysm surgery. Part 1: overall management results. *J Neurosurg* 73:18–36
10. Pfausler B, Belcl R, Metzler R et al (1996) Terson's syndrome in spontaneous subarachnoid hemorrhage: a prospective study in 60 consecutive patients. *J Neurosurg* 85(3):392–394
11. Connolly ES Jr, Rabinstein AA, Carhuapoma JR et al (2012) Guidelines for the management of aneurysmal subarachnoid hemorrhage: a guideline for healthcare professionals from the American Heart Association/American Stroke Association. *Stroke* 43(6):1711–1737
12. McCormack RF, Hutson A (2010) Can computed tomography angiography of the brain replace lumbar puncture in the evaluation of acute-onset headache after a negative noncontrast cranial computed tomography scan? *Acad Emerg Med* 17(4):444–451
13. Pfister HW (1999) Bakterielle Meningitis, Hirnabszess und spinale Abszesse. In: Schwab S, Krieger D, Müllges W et al (Hrsg) *Neurologische Intensivmedizin*. Springer, Berlin Heidelberg New York, S 436
14. ACCP/SCCM Consensus Conference Committee (1992) Definition for sepsis and organ failure and guidelines for the use of innovative therapies in sepsis. *Crit Care Med* 20(6):864–874
15. Reinhart K, Brunkhorst FM, Bone HG et al (2010) Prevention, diagnosis, treatment, and follow-up care of sepsis. First revision of the S2k guidelines of the German Sepsis Society (DSG) and the German Interdisciplinary Association for Intensive and Emergency Care Medicine (DIVI). *Anaesthesist* 59(4):347–370
16. Bruijn SFTM de, Stam J, Kappelle J, for the Cerebral Venous Sinus Thrombosis Study Group (1996) Thunderclap headache as first symptom of cerebral venous sinus thrombosis. *Lancet* 348:1623–1625
17. Renowden S (2004) Cerebral venous sinus thrombosis. *Eur Radiol* 14(2):215–226
18. Rodallec MH, Krainik A, Feydy A (2006) Cerebral venous thrombosis and multidetector CT angiography: tips and tricks. *Radiographics [Suppl 1]* 26:5–18
19. Kearon C, Ginsberg JS, Kovacs MJ et al (2003) Comparison of low-intensity warfarin therapy with conventional-intensity warfarin therapy for long-term prevention of recurrent venous thromboembolism. *N Engl J Med* 349:631–639
20. Schmidt WA, Kraft HE, Vorpahl K et al (1997) Color duplex ultrasonography in the diagnosis of temporal arteritis. *N Engl J Med* 337(19):1336–1342
21. Fries JF, Hunder GG, Bloch DA (1990) The American College of Rheumatology 1990 criteria for the classification of vasculitis. Summary. *Arthritis Rheum* 33(8):1135–1136
22. Middeke M (2006) Therapie der primären Hypertonie. In: Middeke M (Hrsg) *FAKTEN. Arterielle Hypertonie*. Thieme, Stuttgart New York, S 173–174
23. Tfelt-Hansen P, Henry P, Mulder LJ et al (1995) The effectiveness of combined oral lysine acetylsalicylate and metoclopramide compared with oral sumatriptan for migraine. *Lancet* 346:923–926

CME-Fragebogen

Bitte beachten Sie:

- Teilnahme nur online unter: springermedizin.de/eAkademie
- Die Frage-Antwort-Kombinationen werden online individuell zusammengestellt.
- Es ist immer nur eine Antwort möglich.

? Bei welchem der folgenden Kopfschmerzerkrankungen handelt es sich um einen primären Kopfschmerz im Sinne der IHS-Klassifikation Teil 1?

- Trigeminusneuralgie
- Clusterkopfschmerz
- Posttraumatischer Kopfschmerz
- Zervikogener Kopfschmerz
- Dissektion der A. carotis links

? Welche Information aus der Anamnese und körperlichen Untersuchung lässt darauf schließen, dass es sich um einen primären Kopfschmerz handelt?

- Vernichtungskopfschmerz sehr starker Intensität
- Meningismus
- Fieber
- Episodisches Auftreten
- Sehstörungen im Sinne eines Gesichtsfeldausfalls

? Welche Verdachtsdiagnose besteht bei einer 70-jährigen Patientin mit neu aufgetretenen chronischen Kopfschmerzen, Appetitlosigkeit, Gewichtsabnahme, Gliederschmerzen und schneller Ermüdbarkeit?

- Arteriitis temporalis
- „Hypnic headache“
- Clusterkopfschmerz
- SVT
- Zervikogener Kopfschmerz

? In wie viel Prozent der Fälle verlaufen Rezidivblutungen bei SAB in etwa tödlich?

- 2%
- 5%
- 15%
- 50%
- 85%

? Nach welcher Untersuchung sollte bei einem soporösen Patienten mit Verdacht auf bakterielle Meningitis die Antibiose verabreicht werden?

- Nach der körperlichen Untersuchung
- Nach Abnahme einer Blutkultur
- Nach einer zerebralen CT
- Nach der Lumbalpunktion
- Nach Angiographie der intrakranialen Gefäße

? In welchem Versorgungsgebiet bleibt bei einem ischämischen Schlaganfall der Kopfschmerz häufig das im Vordergrund stehende Symptom?

- A. cerebri media
- A. cerebri anterior
- A. cerebri posterior
- A. vertebralis
- A. basilaris

? Welches Symptom ist typisch für eine Migräne?

- Beidseitige Lokalisation
- Drückender Charakter
- Begleitende Übelkeit und Erbrechen
- Besserung bei körperlicher Bewegung
- Attackendauer von 60 min

? Wann sprechen neurologische Reizsymptome eher für eine Migräne?

- Bei langsamer Entwicklung über mehrere Minuten
- Bei schlagartig einsetzender Halbseitenlähmung
- Bei erstmaligem Auftreten im Alter über 50 Jahre
- Bei einer Dauer von 24 h
- Wenn die Kopfschmerzen gleichzeitig mit den neurologischen Symptomen beginnen

? Was ist für Clusterkopfschmerzen *nicht* typisch?

- Lakrimation
- Ptosis
- Ansprechen auf Sauerstoff über Mund-Nasen-Maske
- Erbrechen
- Dauer zwischen 15 und 180 min

? Welches Medikament ist sowohl bei einer Migräneattacke als auch beim Clusterkopfschmerz wirksam?

- Ibuprofen
- ASS
- Sumatriptan
- Metamizol
- Paracetamol

Diese zertifizierte Fortbildung ist 12 Monate auf springermedizin.de/eAkademie verfügbar. Dort erfahren Sie auch den genauen Teilnahmechluss. Nach Ablauf des Zertifizierungszeitraums können Sie diese Fortbildung und den Fragebogen weitere 24 Monate nutzen.



Für Zeitschriftenabonnenten ist die Teilnahme am e.CME kostenfrei