

Notfall Rettungsmed 2021 · 24:79–82

<https://doi.org/10.1007/s10049-020-00740-5>

Online publiziert: 16. Juni 2020

© Springer Medizin Verlag GmbH, ein Teil von Springer Nature 2020

Serienpaten

F. Flake, Oldenburg

P. Gotthardt, Nürnberg

D. Häske, Reutlingen

B. Hossfeld, Ulm

J. Knapp, Bern

H. Trentzsch, München

C. Glatz^{1,2} · S. Althaus³ · J. Grundgeiger³ · D. Damjanovic⁴ · S. Thiemann¹¹ Fachbereich Medizin, Goethe-Universität Frankfurt am Main, Frankfurt am Main, Deutschland² Regionalverband Frankfurt, ASB Rettungsdienst, Frankfurt am Main, Deutschland³ Klinikum am Steinenberg, Klinik für Anästhesiologie, Reutlingen, Deutschland⁴ Klinik für Herz- und Gefäßchirurgie, Universitäts-Herzzentrum Freiburg/Bad Krozingen – Medizinische Fakultät, Albert-Ludwigs-Universität Freiburg, Freiburg, Deutschland

Einfach und praktisch: „Suction-Assisted Laryngoscopy and Airway Decontamination“ (SALAD)

Hintergrund

Nach Kontrolle einer kritischen Blutung hat die Sicherung des gefährdeten Atemwegs im Rahmen einer Notfallbehandlung höchste Priorität. Die Möglichkeiten sind vielfältig, jedoch stellt die endotracheale Intubation unter laryngoskopischer Sicht dabei den anzustrebenden Standard dar [1]. Die Ansammlung von Mageninhalt oder Blut im Mund-Rachen-Raum und die Aspiration sind schwerwiegende Komplikationen während einer Notfallintubation sowie unabhängige Prädiktoren für einen schwierigen Atemweg und die Notwendigkeit mehrfacher Intubationsversuche [2, 3]. Letztere sind signifikant mit dem Auftreten schwerwiegender Komplikationen bei der Atemwegssicherung, wie beispielsweise Hypoxämie, ösophagealer Fehlintubation und erneuter Aspiration, vergesellschaftet [4]. Die Inzidenz für eine Atemwegsverlegung durch Erbrochenes bei Notfallpatienten ist hoch: Im Rahmen des präklinischen Herz-Kreislauf-Stillstands wird Regurgitation in 25–35 % aller Fälle beschrieben, davon tritt ein Großteil vor Eintreffen des Rettungsdiensts auf [5, 6]. Dieses Patientenkollektiv ist generell besonders gefährdet. Ätiologisch werden die Auslösung vagaler Reflexe, versehentliche Kompression des Epigastriums durch Ersthelfer und Mageninsufflation bei inadäquater Beutel-Masken-

Ventilation diskutiert [6]. Bei der präklinischen Narkoseeinleitung wird die Inzidenz von Sekreten im Mund- und Rachenraum sowie von Aspirationen mit 14–20 % angegeben [7]. Neben den Folgen traumatischer Schädel- und Gesichtsverletzungen sind an dieser Stelle weiterhin Tonsillektomienachblutungen, Erbrechen bei akutem Abdomen und Hämatemesis bei gastrointestinalen Blutungen als Ursachen katastrophaler Atemwegsverlegungen zu nennen. Mehr als die Hälfte präklinisch beobachteter und dokumentierter Aspirationen zieht eine radiologisch nachweisbare Lungenschädigung nach sich [8]. Etwa ein Viertel des Mund-Rachen-Volumens an Erbrochenem reicht bereits aus, um ei-

ne relevante Aspirationspneumonie zu verursachen, deren Letalität auch mit der aspirierten Menge korreliert [9]. Mit der zunehmend verbreiteten und primär empfohlenen Videolaryngoskopie erhält das Freimachen des Mund-Rachen-Raums einen noch höheren Stellenwert, da bereits kleinste Sekretmengen auf der Kameralinse das Bild, und damit den Intubationserfolg, erheblich reduzieren können [1, 10].

Die unter dem Akronym SALAD („suction-assisted laryngoscopy and airway decontamination“) zusammengefasste Absaugung unter laryngoskopischer Sicht bietet für die beschriebenen Situationen eine durchaus nicht neuartige, dafür aber strategische Her-




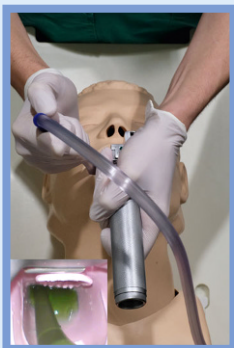
Abb. 1 ▲ a Bauanleitung Absaugtrainer, <https://dasfoam.org/2019/12/14/diy-serie-the-perpetuum-salad/>. b Lehrvideo zur SALAD-Technik, <https://vimeo.com/378485107>

Indikation

- Akute Atemwegsverlegung durch Sekrete (Mageninhalt, Blut)

Anleitung

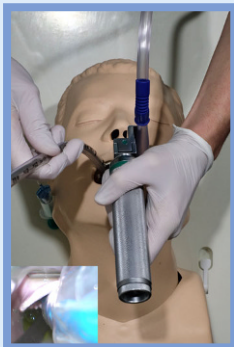1.



„Laryngoskop folgt“:

Laryngoskopie unter kontinuierlicher Fortsetzung der Absaugung, währenddessen tieferes Vorschieben des Katheters und Säuberung von Rachen und Glottisebene.

3.



Intubation:

Endotracheale Platzierung des Tubus unter freier Sicht, sichergestellt durch kontinuierliche Absaugung mit dem Katheter in situ.

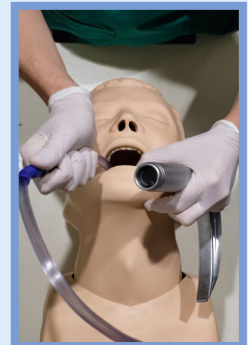
5.

Tracheobronchiale Absaugung:

Vor der ersten Beatmung Absaugung der unteren Atemwege mit einem flexiblen Absaugkatheter durch den Endotrachealtubus, dann Lagekontrolle mittels Kapnographie und Auskultation.

„Sauger führt“:

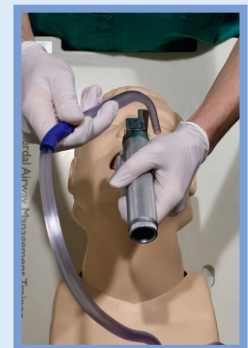
Vorschieben des starren Absaugers in den Mund-Rachen-Raum, Mundöffnung und Kontrolle der Zunge mit dem Sauger. Grobe Entfernung von Sekret oder Blut, bis sauberes Einführen des (Video-)Laryngoskops möglich ist.



2.

„Sauger parkt“:

Entfernung des Katheters aus dem Arbeitsfeld für die Intubation und sofortiges Umsetzen auf die linke Seite des Laryngoskopspatels bis in den Ösophaguseingang. Der Sauger kann nun losgelassen werden und fixiert sich selbst.



4.

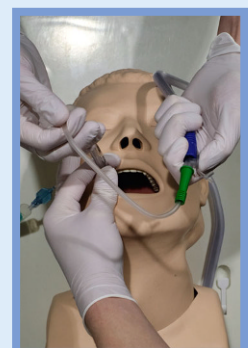


Abb. 2 ▲ Einfach und praktisch: „suction-assisted laryngoscopy and airway decontamination“ (SALAD)

angehensweise. Ziel ist die Öffnung des Atemwegs und das Herstellen optimaler Intubationsbedingungen unter kontinuierlicher Absaugung [11]. Mit einem einprägsamen mentalen Modell ermöglicht SALAD rasches Handeln und schon als standardisiertes Konzept kognitive Ressourcen im Ernstfall. Eine gezielte Ausbildung an speziell modifizierten Simulatoren ist möglich und schafft eine erhöhte Anwendersicherheit im Umgang mit Absaugsystemen sowie in der Behandlung stark kontaminierter Atemwege (■ Abb. 1; [12, 13]).

Indikation

Das maschinelle Absaugsystem sollte generell zu jedem Notfalleinsatz mitgenommen und vorausschauend in folgenden Fällen vorbereitet werden:

- Schwere Bewusstseinsstörung
- Verlust von Schutzreflexen
- Beutel-Masken-Beatmung
- Narkoseeinleitung
- Herz-Kreislauf-Stillstand

Anwendung

Der Atemweg des bewusstlosen Patienten muss bei Verlegung durch Sekret oder Blut umgehend davon befreit werden. Bei fehlender Kontraindikation (z.B. HWS-Immobilisation, Thoraxkompressionen) kann als unmittelbare Maßnahme eine rasche Drehung in Seitenlage in Erwägung gezogen werden, um ein passives Abfließen zu erleichtern.

Bei erforderlicher Atemwegssicherung in Rückenlage kann die hier beschriebene SALAD-Technik eingesetzt werden [11] (■ Abb. 2).

Mit der rechten Hand wird der starre Absauger in den Rachenraum des Patienten vorgeschoben; die Mundöffnung und Verlagerung der Zunge können hierbei mit dem Sauger erfolgen. Erst wenn das kontaminationsfreie Einführen möglich scheint, folgt das Laryngoskop in gewohnter Technik. Dabei ist zu beachten, dass sich der Laryngoskopspatel im Rachen stets über dem Sauger befindet. Nach erfolgreicher Laryngoskopie und Freisaugen von Hypopharynx und Glottis unter Sicht muss der Sauger aus dem Blickfeld für die Intubation entfernt wer-

den. Unter Annahme eines kontinuierlichen Sekretflusses kann die Saugung jedoch nicht dauerhaft unterbrochen werden. Als essenzieller Schritt wird der starre Sauger kurz umgesetzt und linksseitig am Laryngoskopspatel entlang eingeführt, bis er mit der Spitze im Ösophaguseingang liegt. Sichergestellt durch die Saugung von links kann die endotracheale Platzierung des Tubus somit unter freier Sicht durchgeführt werden. Die Lage des Endotrachealtubus wird abschließend durch die Nutzung der Kapnographie kontrolliert [1]. Vor dem ersten Beatmungshub empfiehlt sich jedoch dringend die tiefe tracheobronchiale Absaugung mit einem flexiblen Absaugkatheter, um aspiriertes Sekret aus den unteren Atemwegen zu entfernen.

Hinweise

Trotz DIN-EN-entsprechender Vorhaltung elektrischer und manuell betriebener Absaugsysteme auf Notarztzubringern und Rettungstransportwagen unterscheidet sich das regional vorhandene Material deutlich [14]. In einigen Rettungsdienstbereichen stehen lediglich flexible Absaugkatheter zur Verfügung, die zum einen durch den kleinen Durchmesser nur einen geringen Fluss gewährleisten und sich zum anderen im Oro- und Hypopharynx kaum gezielt steuern lassen. Die Verbindung einer üblichen Schlauchverbindung und eines sog. „fingertip“ reduziert die gesamte Saugleistung auf dessen Lumen und erzeugt häufig eine „Flaschenhalbsproblematik“, die bei Vorhandensein solider Stücke oder Koagel rasch zu einer Verstopfung des Absaugsystems führt [15]. Es existieren Berichte über Anwender, die mangels Alternativen zur Nutzung des Absaugschlauchs ohne Katheter oder zum Abschneiden der Schlauchverbindung gezwungen waren [16]. Selbst bei Vorhandensein von starren OP-Saugern (Yankauer) können sich Probleme ergeben, entweder aus der Wahl eines zu kleinen Kalibers oder aus dem Vorhandensein eines eingebauten „fingertip“ zur Vakuumkontrolle: Wird dieser vom Benutzer nicht kontinuierlich verschlossen, ist die suffiziente Absaugung erschwert [17]. Zur bestmöglichen Vorbereitung

auf dickflüssiges Sekret und Nahrungsbestandteile sind Katheter mit einem Durchmesser von mehr als 20 CH zu bevorzugen, deren Durchfluss annähernd proportional zur vierten Potenz des Innenradius zunimmt [16]. Die aktuelle S1-Leitlinie zum präklinischen Atemwegsmanagement empfiehlt, im Rettungsdienst zusätzlich starre, großlumige Absaugkatheter vorzuhalten [1]. Dies ist nach Meinung der Autoren hinsichtlich des schwer kontaminierten Atemwegs auch auf das innerklinische Atemwegsmanagement bei Notfällen übertragbar.

Komplikationen

Zurzeit sind den Autoren keine Berichte über Komplikationen in Zusammenhang mit SALAD oder der Nutzung starrer Absaugkatheter bekannt. Allerdings muss aus allgemeinen Erwägungen auf die Möglichkeit von Schleimhautverletzungen und, im Ausnahmefall, Perforationen der Rachenhinterwand oder des proximalen Ösophagus hingewiesen werden. Um Risiken zu minimieren, sollte der Katheter angemessen langsam, gezielt und nur so weit vorgeschoben werden, wie es das Freimachen des Atemwegs erfordert. Keinesfalls sollten Widerstände kraftvoll überwunden werden. Bei Kindern müssen altersentsprechend die Größe und Zulassung des Absaugers überprüft sowie das Vakuum angepasst werden.

Fazit für die Praxis

Erbrochenes und Blut verlegen häufig den Atemweg kritisch Erkrankter. Aspiration und verzögerte Atemwegssicherung sind mit schwerwiegenden Folgen vergesellschaftet. Die Nutzung der SALAD-Technik mit einem großlumigen, starren Absaugkatheter als standardisiertes Konzept ermöglicht ein rasches Freimachen und Sichern des Atemwegs bei starker Kontamination.

Korrespondenzadresse

C. Glatz

Fachbereich Medizin, Goethe-Universität
Frankfurt am Main
60323 Frankfurt am Main, Deutschland
glatz.carlos@stud.uni-frankfurt.de

Einhaltung ethischer Richtlinien

Interessenkonflikt. C. Glatz wurden verschiedene Absaugsysteme von der Firma SSCOR Inc. (Sun Valley, CA, USA) zur Verfügung gestellt. J. Grundgeiger und S. Althaus haben von der Firma Karl STORZ SE & Co. KG (Tuttlingen, Deutschland) Reisekosten und Kongressgebühren erhalten. D. Damjanovic und S. Thiemann geben an, dass kein Interessenkonflikt besteht.

Für diesen Beitrag wurden von den Autoren keine Studien an Menschen oder Tieren durchgeführt. Für die aufgeführten Studien gelten die jeweils dort angegebenen ethischen Richtlinien.

Literatur

1. Timmermann A, Böttiger BW, Byhahn C et al (2019) S1-Leitlinie Prähospitaler Atemwegsmanagement. AWMF Registernummer 001–040
2. Burns B, Habig K, Eason H et al (2015) Difficult intubation factors in prehospital rapid sequence intubation by an Australian helicopter emergency medical service. *Air Med J* 35(1):30
3. Gaither JB, Spaite DW, Stolz U et al (2014) Prevalence of difficult airway predictors in cases of failed prehospital endotracheal intubation. *J Emerg Med* 47(3):294–300
4. Sakles JC, Chiu S, Mosier J et al (2013) The importance of first pass success when performing orotracheal intubation in the emergency department. *Acad Emerg Med* 20(1):71–78
5. Jost D, Mingh PD, Galinou N et al (2015) What is the incidence of regurgitation during out-of-hospital cardiac arrest? *Resuscitation* 96:70
6. Simons RW, Rea TD, Becker LJ et al (2007) The incidence and significance of emesis associated with out-of-hospital cardiac arrest. *Resuscitation* 74:427–431
7. Helm M, Hossfeld B, Schäfer S, Hoitz J, Lampl L (2006) Factors influencing emergency intubation in the prehospital setting—a multicentre study in the German Helicopter Emergency Medical Service. *Br J Anaesth* 96:67–71
8. Virkkunen I, Ryyänen S, Kula S et al (2007) Incidence of regurgitation and pulmonary aspiration in survivors from out-of-hospital cardiac arrest. *Acta Anaesthesiol Scand* 51:202–205
9. DeLegge MH (2002) Aspiration pneumonia: incidence, mortality, and at-risk populations. *J Parenter Enteral Nutr* 26:19–25
10. Sakles JC, Corn GJ, Hollinger P et al (2017) The impact of a soiled airway on intubation success in the emergency department when using the glidescope or the direct laryngoscope. *Acad Emerg Med* 24(5):628–636
11. Kovacs G, Sowers N (2018) Airway management in trauma. *Emerg Med Clin North Am* 36:61–84
12. DuCanto J, Serrano K, Thompson RJ (2017) Novel airway training tool that simulates vomiting: suction-assisted laryngoscopy assisted decon-

tamination (SALAD) system. *West J Emerg Med* 18(1):117–120

13. Lin L, Huang C, Ong JR et al (2019) The S.A.L.A.D. technique toward successful intubation during massive vomiting simulation. *Medicine* 98:46
14. DIN EN 1789/A2:2014-04 - Entwurf (2014) DIN-EN Rettungsdienstfahrzeuge und deren Ausrüstung – Krankenkraftwagen; Deutsche Fassung EN 1789:2007 + A2:2014
15. Kozak RJ, Ginther BE, Bean WS (1997) Difficulties with portable suction equipment used for prehospital advanced airway procedures. *Prehosp Emerg Care* 2:91–95
16. Vandenberg JT, Vinson DR (1999) The inadequacies of contemporary oropharyngeal suction. *Am J Emerg Med* 17(6):611–613
17. Cox R, Andrae M, Shy B (2017) Yankauer suction catheters with “safety” vent holes may impair safety in emergent airway management. *Am J Emerg Med* 35(11):1762–1763

Fachnachrichten



MEDIZIN TO GO
ONLINEFORTBILDUNG

NOW TO GO

Notfallmedizinisches Wissen TO GO – Fortbildung immer und überall

Online-Kurse, Webinare, zoom-Meetings sind in die Welt des medizinischen Informationsaustausch eingedrungen. Kleine tägliche Zusammenkünfte wie auch große jährliche Kongresse brauchten eine „ansteckungsfreie“ Alternative. Seit dem Frühjahr dieses Jahres ist unser Austausch von Wissen in der digitalen Welt zu Hause.

Aber auch wir haben uns weiterentwickelt. Der Idee, das gesamte medizinische Spektrum in diesem Tool abzubilden sind wir ein wenig nähergekommen. Mit der Gründung von **MEDIZIN TO GO** als Dachverband, haben sich nun die Notfallmediziner mit **NOW TO GO** etabliert. Durch eine komplette Umgestaltung unserer Internetseite können, über die Registrierung in einem Fachbereich, Kurse aus allen Fachbereichen gebucht und besucht werden. Die Anerkennung als CME-Punkte für Ärzte über die Ärztekammer Berlin und der Hebammen über die Gesundheitsämter sowie Fortbildungszertifikate für alle anderen, besteht natürlich weiterhin.

Die Kursangebote von **NOW TO GO** finden gewöhnlich wöchentlich am Morgen und Abend statt. Daneben werden von allen Fachbereichen intensiviertere mehrstündige Kurs-Angebote für spezielle Themenbereiche am Wochenende angeboten. Diese sind teilweise so aktuell, dass immer ein Blick auf die Internetseite unter News lohnenswert ist.

Wir freuen uns über die erfolgreiche Verbreitung unserer Idee, Fortbildung umsonst für alle zugänglich, hochqualitativ anbieten zu können. Auf ein Wiedersehen auf <https://now.medizintogo.de> oder www.MEDIZINTOGO.de um Ihnen unser gewachsene Familien noch besser vorzustellen.