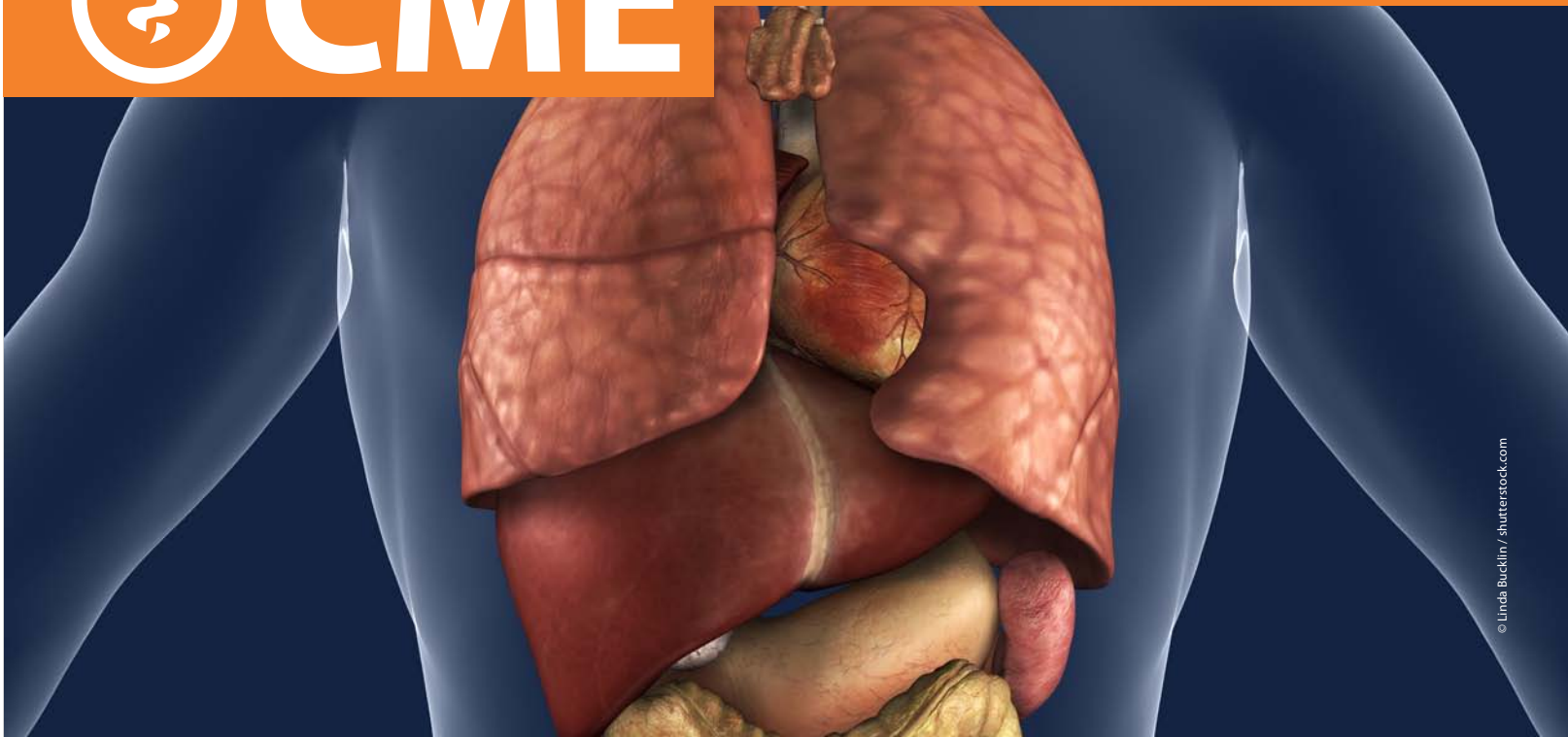




CME

Continuing Medical Education
Zertifizierte Fortbildung



© Linda Bucklin / shutterstock.com

Prof. Dr. Thomas Berg

Universitätsklinikum Leipzig, Sektion Hepatologie, Klinik und Poliklinik für Gastroenterologie, Leipzig

So klären Sie erhöhte Leberwerte ab!

Von Basislabor bis Molekulardiagnostik

Zusammenfassung

Oft werden erhöhte Leberwerte bei Routineuntersuchungen entdeckt. Wenn die Werte auch bei erneuter Kontrolle erhöht bleiben, muss die Ursache abgeklärt werden. Neben Lebererkrankungen können auch systemische Erkrankungen eine hepatische Begleitreaktion verursachen. Der vorliegende Beitrag erläutert das Transaminasen-Screening und ein dreistufiges diagnostisches Vorgehen. Auf die Differenzialdiagnostik akuter Hepatitiden oder sehr seltene Ursachen erhöhter Transaminasen wird nicht eingegangen.

Schlüsselwörter

Lebererkrankungen · Transaminasen · Screening · Stufendiagnostik · Serologie · Molekulare Diagnostik



CME.springer.de/CME
Kostenlos teilnehmen
bis 18.07.2011

Die Teilnahme an der Fortbildungseinheit „Diagnostik bei erhöhten Leberwerten“ ist bis zum 18.07.2011 kostenlos. Danach ist die CME-Teilnahme über ein Abonnement oder CME-Tickets möglich. Weitere Informationen finden Sie auf CME.springer.de/CME

CME 2011 · 4(1): 47–55 · DOI 10.1007/s11298-011-0952-9 · © Springer-Verlag 2011

Chronische Lebererkrankungen werden oft erst spät erkannt

Chronische Lebererkrankungen werden oft erst spät erkannt. Bei rechtzeitiger Diagnose und Therapie könnten sich aber viele Veränderungen zurückbilden. Inzwischen hat sich gezeigt, dass erhöhte Leberwerte auch auf ein erhöhtes Risiko für Herz-Kreislauf-Erkrankungen und Diabetes hinweisen. Die wichtigsten Laborparameter sind

- Alanin-Aminotransferase (ALT),
- Aspartat-Aminotransferase (AST),
- γ -Glutamyl-Transferase (GGT) und
- alkalische Phosphatase (AP)

Transaminasen-Screening

Da Lebererkrankungen oft asymptomatisch verlaufen, sind Screening-Untersuchungen sinnvoll. Bei jedem Patienten, der sich in einer allgemeinärztlichen bzw. internistischen Praxis erstmals vorstellt, ist ein Basislaborprogramm indiziert. Dazu gehören neben dem Blutbild

- ALT als Leberentzündungsparameter sowie
- GGT als cholestatisch-metabolischer Parameter.

Es gibt keine exakten Angaben, wie häufig erhöhte Transaminasen in der deutschen Normalbevölkerung vorkommen. In den USA haben etwa 8% der Bevölkerung erhöhte ALT- und/oder AST-Werte [2] [10].

In einer kleineren Studie in Deutschland wurden Patienten vor einer geplanten orthopädischen Operation gescreent. Davon hatten 11% erhöhte Transaminasen [13]. Insgesamt nimmt die Zahl der Betroffenen zu [10][20].

Ätiologie

Nur bei etwa 30% der US-Patienten konnten erhöhte Transaminasen auf eine chronische Hepatitis B oder C, Eisenüberladung oder Alkoholkonsum zurückgeführt werden. Bei etwa 70% blieb die Ursache zunächst unklar. Die Betroffenen hatten jedoch signifikant häufiger Zeichen eines metabolischen Syndroms. Dies spricht dafür, dass die erhöhten Transaminasen in den meisten Fällen durch eine nichtalkoholische Fettlebererkrankung verursacht wurden (■ **Tab. 1**).

Sensitivität

Erhöhte Transaminasen weisen auf eine Lebererkrankung hin. Umgekehrt schließen Normalwerte aber eine Lebererkrankung nicht aus. Vor allem bei chronischen Infektionen mit Hepatitisviren ist

In den USA haben etwa 8% der Bevölkerung erhöhte ALT- und/oder AST-Werte

Die erhöhten Transaminasen wurden meistens durch eine nichtalkoholische Fettlebererkrankung verursacht

Tab. 1 Befunde bei unklarer Transaminasenerhöhung. Ergebnisse der Leberhistologie bei n=300

Histologische Diagnose	Häufigkeit (%)
Steatohepatitis	36
Steatosis hepatis	34
Hepatitis	12
medikamententoxische Reaktion	7
primäre biliäre Cholestase	3
Granulome	2
Eisenbeladung	1
Normalbefund	6

Tab. 2 Rationale Diagnostik: Frühdiagnose. Relevanz in Abhängigkeit von den therapeutischen Konsequenzen

Therapeutische Konsequenz bei Frühdiagnose	Zugrunde liegende Lebererkrankung
hoch	Virushepatitis
	autoimmune Hepatitis
	hereditäre Hämochromatose
	Morbus Wilson
	Medikamentenreaktionen
mittel	primäre biliäre Zirrhose (PBC)
	primäre sklerosierende Cholangitis (PSC)
gering	metabolische Leberfunktionsstörungen
	nichtalkoholische Fettlebererkrankungen (NAFLD)

das Transaminasen-Screening nur begrenzt aussagekräftig [20].

Erhöhte Transaminasen geben nicht nur Hinweise auf Lebererkrankungen. Sie sind auch ein Prädiktor für das allgemeine Morbiditäts- und Mortalitätsrisiko [11][12]. Im Rahmen der Framingham Offspring Heart Study wurde die Beziehung zwischen ALT-Wert und dem Risiko für ein metabolisches Syndrom, Diabetes mellitus und kardiovaskuläre Erkrankungen untersucht. Über 2800 Personen wurden berücksichtigt [7]. Dabei zeigte sich, dass mit jeder Erhöhung der logarithmischen ALT-Konzentration um eine Standardabweichung

Tab. 3 Befundkonstellationen und Verdachtsdiagnosen bei asymptomatischen Patienten und unspezifischer Abdomensonographie

Befund	Verdacht auf
Anti-HCV +	chronische Hepatitis C
HBsAg +	Hepatitis-B-Virusinfektion gesichert evtl. Hepatitis D
Ferritin ↑ Transferrinsättigung ↑	sekundäre Hämosiderose oder hereditäre Hämochromatose
α1-Globulin-Fraktion ↓	α ₁ -Antitrypsin-Mangel
Thrombozyten ↓	bei bestehender chronischer Lebererkrankung: fortgeschrittene Fibrose bzw. Zirrhose
CK ↑ AST > ALT GGT normal	AST aus Muskel (Sport, Myositis?)
isolierte leichtgradige GGT (↑)	leichtgradige metabolische Leberfunktionsstörung (Steatosis hepatis)
indirektes Bilirubin > direktes Bilirubin Bilirubin ↑ (isoliert) Transaminasen normal	funktionelle Hyperbilirubinämie (Morbus Gilbert-Meulengracht)
GGT ↑↑ GGT > AP > ALT Anti-HCV – HBsAg –	exogen-toxische Lebererkrankung
Hinweise auf metabolisches Syndrom Anti-HCV – HBsAg – Transaminasen (↑) Triglyzeride ↑ und/oder Cholesterin ↑ <20 g Alkohol/Tag	nichtalkoholische Fettlebererkrankung (NAFLD)
ALT > GGT: hepatisches Enzymprofil Anti-HCV – HBsAg – Hypergammaglobulinämie	autoimmune Hepatitis
AP > GGT: cholestatisches Enzymprofil ALT (↑) oder normal Anti-HCV – HBsAg –	primäre biliäre Zirrhose (PBC) primäre sklerosierende Cholangitis (PSC) autoimmune Hepatitis (AIH) Sarkoidose toxisch-allergische oder metabolische Erkrankung

ALT Alanin-Aminotransferase, AP alkalische Phosphatase, AST Aspartat-Aminotransferase, CK Kreatinkinase, GGT γ-Glutamyl-Transferase, – negativ.

das Risiko für ein metabolisches Syndrom und Diabetes mellitus signifikant stieg. Transaminasen sind offenbar ein potenzieller Biomarker für das langfristige Risiko von metabolischen Erkrankungen [9]. Für Patienten mit erhöhter GGT wurde ebenfalls eine erhöhte kardiovaskuläre Mortalität nachgewiesen [1][4][5][18][19][22].

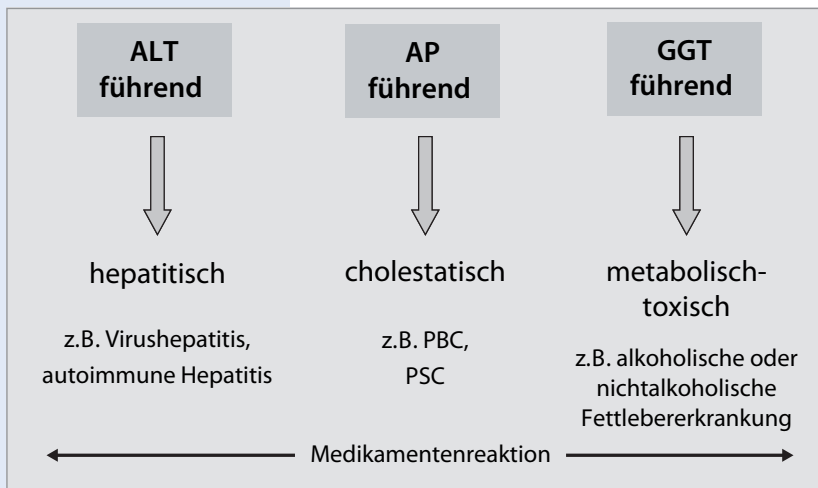
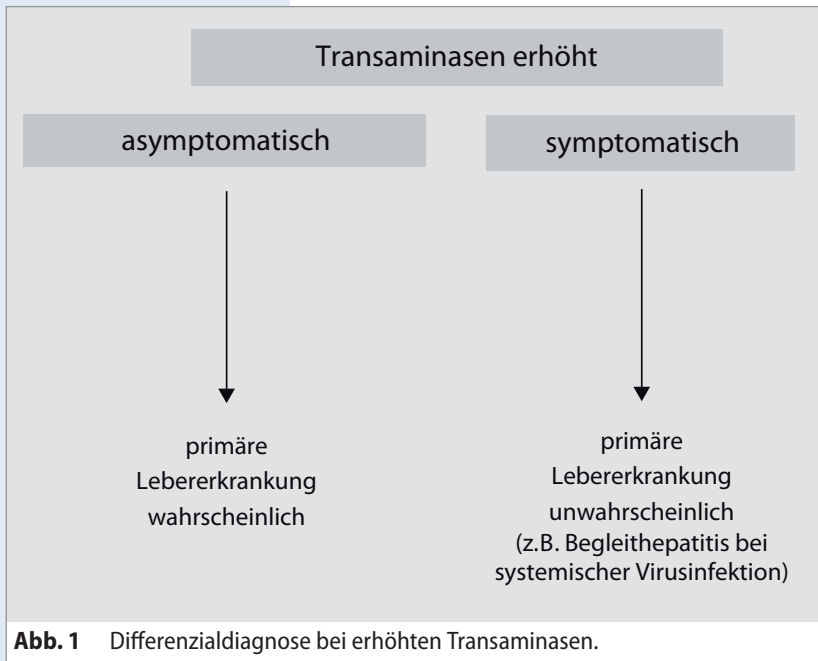
Differenzialdiagnostik

Die Differenzialdiagnostik bei erhöhten Werten für ALT, AST, GGT oder AP im Rahmen von Routineuntersuchungen umfasst

- infektiöse,
- exogen-toxische,
- toxisch-allergische,
- immunpathologische bzw. autoimmune,
- vaskuläre sowie
- endogen-metabolische Prozesse.

Die Transaminasen bzw. Cholestaseparameter können aber auch bei primär extrahepatischen, systemischen Erkrankungen erhöht sein. Hier ist oft die klinische Symptomatik wegweisend (■ **Abb. 1**). Bei asymptomatischen Patienten liegt meist eine pri-

Für Patienten mit erhöhter GGT wurde eine erhöhte kardiovaskuläre Mortalität nachgewiesen



1. Leberstruktur und -textur? (Steatose/Fibrose)
2. fokale Leberläsionen? (Zysten, FNH, Adenom, HCC, Metastasen u. a.)
3. Bei cholestatischem Enzymprofil: intrahepatische Gallenwege erweitert? (Choledocholithiasis, Karoli-Syndrom, Klatskin-Tumor u. a.)
4. vaskuläre Störungen? (Pfortaderthrombose, kardiale Stauung, Budd-Chiari-Syndrom u. a.)

Abb. 3 Abdomensonographie. Abklärung erhöhter Transaminasen. *FNH* fokale noduläre Hyperplasie, *HCC* hepatozelluläres Karzinom.

märe Lebererkrankung vor. Bei Patienten mit z. B. Fieber, Schmerzen, Gewichtsverlust oder Diarrhöen sollte primär an eine hepatische Begleitreaktion oder Cholangitis gedacht werden.

Eine rationale Diagnostik berücksichtigt die therapeutische Konsequenzen und die Dringlichkeit der Diagnosestellung. Sinnvoll ist eine Stufendiagnostik (Tab. 2, Tab. 3). In den meisten Fällen kann die Ätiologie mithilfe der Anamnese, Labordiagnostik und Abdomensonographie geklärt werden. Oft erlaubt die Konstellation der Transaminasen und Cholestaseparameter schon eine erste diagnostische Weichenstellung (Abb. 2). In unklaren Fällen ist die Leberbiopsie weiterhin wichtig.

Bei Ausschluss anderer Ursachen sollte auch an medikamentös bedingte Leberschäden bzw. Leberwerterhöhungen gedacht werden. Dies ist insbesondere relevant, wenn Medikamente erst seit etwa weniger als sechs Monaten verordnet wurden. Vergleichsweise häufig ist dies beispielsweise unter der Verordnung von Statinen zu beobachten.

Bildgebende Verfahren

Bei der Abklärung einer Lebererkrankung gehört die abdominelle Sonographie zur Basisdiagnostik (Abb. 3). Mit einer Dopplersonographie kann der Blutfluss beurteilt werden. Eine entzündliche Aktivität wird aber sonographisch nicht erfasst. Mit einer kontrastmittelgestützten Sonographie, Computer- und Magnetresonanztomographie können fokale Läsionen in der Leber abgeklärt werden. Die MR-Cholangiopankreatikographie (MRCP) hat sich bei Verdacht auf eine primär sklerosierende Cholangitis etabliert.

Stufendiagnostik

Bei Hinweisen auf eine Lebererkrankung empfiehlt sich eine dreistufige Diagnostik.

Stufe 1 – Basisdiagnostik

- AST, ALT, GGT, AP, Bilirubin, Kreatinkinase (CK)
- Blutbild mit Thrombozyten, Quick
- Gesamteiweiß, Albumin, Serumelektrophorese
- Cholesterin, Triglyzeride, Glukose, Ferritin
- Anti-HCV (ELISA), HBsAg
- Medikamenten-/Drogenanamnese
- Sonographie

Bei Verdacht auf eine chronische Virushepatitis sollte ein diagnostischer Algorithmus befolgt wer-

Tab. 4 Stellenwert der Autoantikörperdiagnostik

ANA + SMA +	Vorkommen bei autoimmuner Hepatitis (Typ 1) geringe Spezifität bei niedrigem Titer (<1:80)
LKM-2-AK +	hohe Spezifität für autoimmune Hepatitis (Typ II, juvenile Form)
SLA/LP-AK	hohe Spezifität für autoimmune Hepatitis (Typ III?)
AMA + cholestatiches Enzymprofil	beweisend für primär biliäre Zirrhose
pANCA +	Vorkommen bei primär sklerosierender Cholangitis und autoimmuner Hepatitis geringe Spezifität

ANA antinukleäre Antikörper, AMA antimitochondriale Antikörper, LKM-AK Leber-Nieren-Mikrosomen-Antikörper, SLA/LP-AK Antikörper gegen lösliches Leberzellantigen, pANCA antineutrophile zytoplasmatische Antikörper mit perinukleärer Fluoreszenz, SMA "smooth muscle antibodies".

Tab. 5 Vereinfachter Diagnosescore für Autoimmunhepatitis [8]

	Grenzwerte	Punkte
ANA oder SMA	≥1:40	1
	≥1:80	2
oder LKM-AK	≥1:40	2
oder SLA/LP-AK	+	2
IgG	>oberer Normwert	1
Thrombozyten ↓	>1,10-mal oberer Normwert	2
Leberhistologie (Nachweis einer Hepatitis ist notwendige Voraussetzung)	vereinbar mit Autoimmunhepatitis	1
	typisch für Autoimmunhepatitis	2
keine Virushepatitis	ja	2

*Maximale Punktzahl für alle Autoantikörper: 2.
≥6 Punkte: Autoimmunhepatitis wahrscheinlich, ≥7 Punkte: Autoimmunhepatitis gesichert.
ANA antinukleäre Antikörper, LKM-AK Leber-Nieren-Mikrosomen-Antikörper, SLA/LP-AK Antikörper gegen lösliches Leberzellantigen, SMA "smooth muscle antibodies".*

den (Abb. 4). Bei Patienten mit Immunsuppression, HIV-Infektion, Antikörpermangelsyndrom oder Dialyse kann der Anti-HCV-Test falsch-negativ ausfallen. In diesen Fällen wird zusätzlich HCV-RNA bestimmt [3][6].

Stufe 2 – serologische Diagnostik

- ANA (antinukleäre Antikörper)
- AMA (antimitochondriale Antikörper)
- SMA ("smooth muscle antibodies")
- LKM-AK
(Leber-Nieren-Mikrosomen-Antikörper)
- SLA/LP-AK (Antikörper gegen lösliches Leberzellantigen)
- pANCA (antineutrophile zytoplasmatische Antikörper mit perinukleärer Fluoreszenz)
- Immunglobulin (Ig)G quantitativ

- IgA quantitativ
- IgM quantitativ
- IgG4 quantitativ
- (bei Verdacht auf Sprue: Gliadin- und Transglutaminase-Antikörper)

Typisch für eine Autoimmunhepatitis ist der Antikörpernachweis bei gleichzeitig erhöhtem IgG (Tab. 4, Tab. 5). Eine Erhöhung der IgG4-Konzentrationen kann auf eine IgG4-assoziierte Immuncholangitis (IAC) oder auf Sonderformen einer autoimmunen Hepatitis bzw. primären sklerosierenden Cholangitis hinweisen. Nicht selten finden sich Überlappungen mit der IgG4-positiven autoimmunen Pankreatitis.

Bei einer primären biliären Zirrhose werden in >90% der Fälle antimitochondriale Anti-

Typisch für eine Autoimmunhepatitis ist der Antikörpernachweis bei gleichzeitig erhöhtem IgG

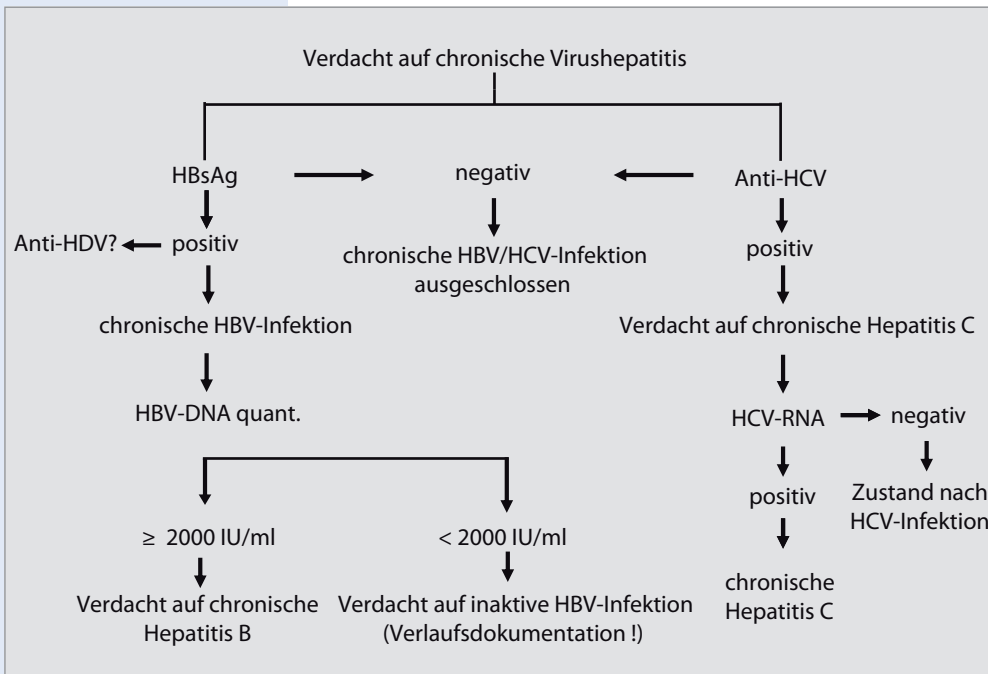


Abb. 4 Diagnostik bei Verdacht auf chronische Virushepatitis.

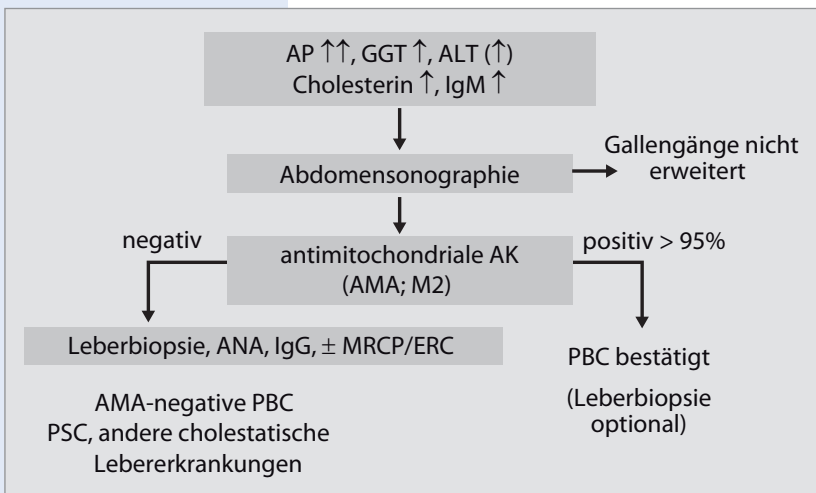


Abb. 5 Diagnostik bei Verdacht auf primäre biliäre Zirrhose (PBC). ALT Alanin-Aminotransferase, AMA antimitochondriale Antikörper, ANA antinukleäre Antikörper, AP alkalische Phosphatase, GGT γ -Glutamyl-Transferase, ERC endoskopische retrograde Cholangiographie, MRCP MR-Cholangiopan-kreatikographie, PSC primäre sklerosierende Cholangitis.

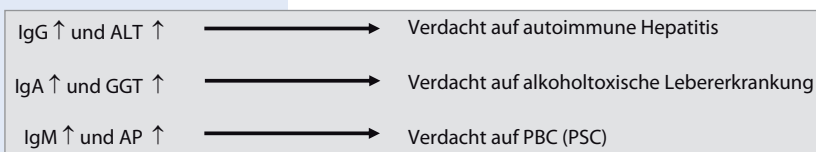


Abb. 6 Interpretation der quantitativen Immunglobulinbestimmung. ALT Alanin-Aminotransferase, AP alkalische Phosphatase, GGT γ -Glutamyl-Transferase, PBC primäre biliäre Zirrhose, PSC primäre sklerosierende Cholangitis.

körper (AMA) nachgewiesen (Abb. 5, Abb. 6). Bei negativem Befund sollten Subtypen von ANA getestet werden.

Charakteristisch für die primäre sklerosierende Cholangitis ist ein persistierendes cholestatisches Enzymprofil. In etwa 75% der Fälle kommen pANCA vor. Sie sind jedoch nicht krankheitsspezifisch [17].

Stufe 3 – molekulare und invasive Diagnostik

- Coeruloplasmin
- Kupfer im 24-h-Sammelurin
- genetische Morbus-Wilson-Diagnostik
- Hämochromatose-Gen-Test
- α 1-Antitrypsin-Genotyp
- Leberbiopsie
- MRCP bzw. endoskopisch retrograde Cholangiographie (ERC)

Bei einem Morbus Wilson ist die Kupferausscheidung im 24-h-Urin erhöht [15][16]. Coeruloplasmin liegt meist im unteren Normbereich. Eine genetische Diagnostik sollte angestrebt werden.

Bei einem α 1-Antitrypsin-Mangel ist die α 1-Globulin-Fraktion in der Serumelektrophorese erniedrigt. Das α 1-Antitrypsin sollte dann quantitativ bestimmt werden. Zur Sicherung der Diagnose erfolgt zudem eine molekulargenetische Analyse.

Bei hereditärer Hämochromatose gehören die Transferrinsättigung und der Hämochromatose-Gen- (HFE-)Test zur Routinediagnostik. Die Leberbiopsie wurde damit weitgehend ersetzt.

Bei Verdacht auf primäre sklerosierende Cholangitis ist eine MRCP bzw. eine ERC indiziert.

Eine Leberbiopsie ist gerechtfertigt, wenn erhöhte Leberwerte auch durch sorgfältige Diagnostik nicht erklärt werden können. In diesen Fällen lassen sich histologisch am häufigsten Fettlebererkrankung nachweisen ([14][21]; Abb. 7).

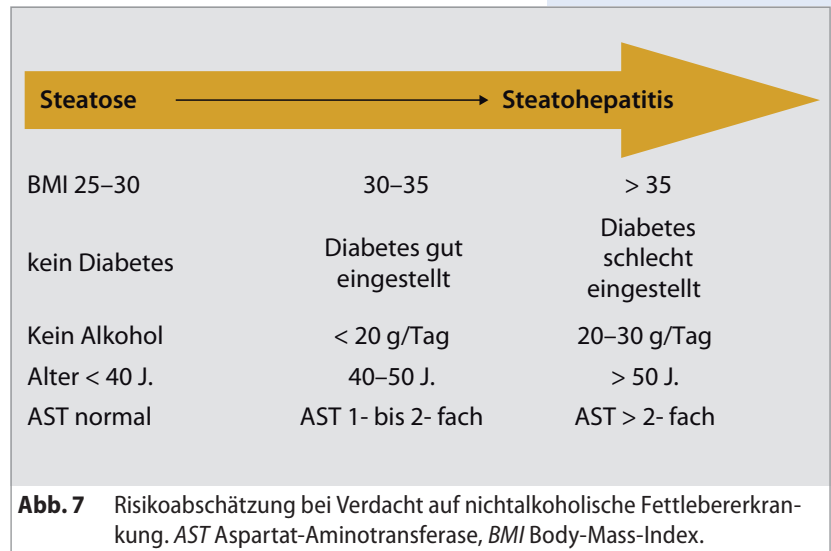
Fazit

Da Lebererkrankungen oft asymptomatisch verlaufen, sind Screening-Untersuchungen sinnvoll. Bei jeder Erstvorstellung eines Patienten ist ein Basislaborprogramm indiziert. Dazu gehören neben dem Blutbild ALT als Leberentzündungs-

parameter und GGT als cholestatisch-metabolischer Parameter. Erhöhte Transaminasen geben nicht nur Hinweise auf Lebererkrankungen. Sie sind auch ein Prädiktor für das allgemeine Morbiditäts- und Mortalitätsrisiko.

Die Differenzialdiagnostik bei erhöhten Leberwerten umfasst infektiöse, exogen-toxische, toxisch-allergische, immunpathologische bzw. autoimmune, vaskuläre und endogen-metabolische Prozesse.

Zur diagnostischen Abklärung ist ein dreistufiges Vorgehen sinnvoll. Stufe 1 umfasst die Basislabordiagnostik und eine abdominelle Sonographie. In Stufe 2 werden serologische Untersuchungen durchgeführt. In Stufe 3 werden molekulare Parameter erfasst und invasive Maßnahmen erwogen.



Korrespondenzadresse



Prof. Dr. Thomas Berg
 Sektion Hepatologie
 Klinik und Poliklinik für
 Gastroenterologie und
 Rheumatologie,
 Liebigstr.20, 04103 Leipzig
 E-Mail: thomas.berg@medizin.
 uni-leipzig.de

Prof. Berg studierte bis 1992 Humanmedizin an den Universitäten in Tübingen, Freiburg und Berlin. Seine klinische Weiterbildung zum Facharzt für Innere Medizin absolvierte er an der Medizinischen Klinik m.S. Hämatologie/Onkologie sowie Hepatologie und Gastroenterologie am Universitätsklinikum Rudolf Virchow in Berlin. Parallel dazu übernahm Prof.

Berg u.a. die hepatologisch-internistische Leitung des Lebertransplantationsprogramms der Klinik für Allgemein-, Viszeral, und Transplantations-Chirurgie. 1995 schloss er seine Dissertation ab. Im Jahre 2002 habilitierte sich Prof. Berg und erhielt die Venia legendi für das Fach Innere Medizin an der Medizinischen Fakultät der Humboldt-Universität zu Berlin. 2006 erfolgte die Berufung auf eine C2-Professur für das Fachgebiet Hepatologie und Gastroenterologie an der Charité, Universitätsmedizin Berlin. Nach langjähriger oberärztlicher Tätigkeit an der Medizinischen Klinik m.S. Hepatologie und Gastroenterologie, Charité, Campus Virchow-Klinikum, Universitätsmedizin Berlin übernahm Prof Berg 2009 die Leitung der Sektion Hepatologie in der Klinik und Poliklinik für Gastroenterologie, Universitätsklinikum Leipzig.

Interessenkonflikt

Der korrespondierende Autor gibt an, dass kein Interessenkonflikt besteht.

Redaktionell bearbeitet von
 cognomedic GmbH

CME-Fragebogen

Welcher "Leberwert" gilt als wichtigster cholestatisch-metabolischer Parameter?

- Alaninaminotransferase (ALT)
- Aspartat-Aminotransferase (AST)
- γ -Glutamyl-Transferase (GGT)
- direktes Bilirubin
- indirektes Bilirubin

Welcher "Leberwert" gilt als wichtigster Leberentzündungsparameter?

- Alanin-Aminotransferase (ALT)
- Aspartat-Aminotransferase (AST)
- γ -Glutamyl-Transferase (GGT)
- direktes Bilirubin
- indirektes Bilirubin

Bei einem 51-jährigen asymptomatischen Patienten ergeben die Blutuntersuchungen folgenden Befund: deutlich erhöhte γ -Glutamyl-Transferase (GGT 10-mal oberer Normalwert), gering erhöhte alkalische Phosphatase (AP) und Alanin-Aminotransferase (ALT), Anti-HCV negativ, HBsAg negativ. Welche Diagnose würde am besten dazu passen?

- chronische Hepatitis C
- primäre biliäre Zirrhose
- leichtgradige metabolische Leberfunktionsstörung
- exogen-toxische Lebererkrankung
- autoimmune Hepatitis

Eine 61-jährige Patientin kommt erstmals in die Praxis. Das Basis-Screening umfasst auch die Untersuchung der Leberwerte. Dabei fällt eine isoliert erhöhte γ -Glutamyl-Transferase (GGT 2-mal oberer Normwert) auf. Die Patientin trinkt nach eigenen Angaben nur gelegentlich ein Glas Wein. Welche Diagnose würde am besten dazu passen?

- chronische Hepatitis C
- primär biliäre Zirrhose
- leichtgradige metabolische Leberfunktionsstörung
- exogen-toxische Lebererkrankung
- autoimmune Hepatitis

> Mehr Infos online!

Das Literaturverzeichnis finden Sie in der PDF-Version unter: CME.springer.de/cme

Eine 43-jährige Patientin klagt über Müdigkeit. Sie leidet seit Längerem unter einem Sicca-Syndrom. Die Blutuntersuchungen ergeben folgenden Befund: erhöhte alkalische Phosphatase (AP), erhöhte γ -Glutamyl-Transferase (GGT), Anti-HCV negativ, HBsAg negativ, Cholesterin erhöht. Die AP ist stärker als die GGT erhöht. Welche Diagnose würde am besten dazu passen?

- chronische Hepatitis C
- primäre biliäre Zirrhose
- leichtgradige metabolische Leberfunktionsstörung
- exogen-toxische Lebererkrankung
- hereditäre Hämochromatose

Welcher Laborbefund gilt als beweisend für eine primäre biliäre Zirrhose?

- AMA (antimitochondriale Antikörper) positiv, cholestatisches Enzymprofil
- pANCA (antineutrophile zytoplasmatische Antikörper mit perinukleärer Fluoreszenz) positiv
- SLA/LP-AK (Antikörper gegen lösliches Leberzellantigen) positiv
- ANA (antinukleäre Antikörper) positiv
- SMA ("smooth muscle antibodies") positiv

Welcher der genannten Autoantikörper besitzt die höchste Spezifität für die Diagnose einer autoimmunen Hepatitis?

- AMA (antimitochondriale Antikörper)
- pANCA (antineutrophile zytoplasmatische Antikörper mit perinukleärer Fluoreszenz)
- SLA/LP-AK (Antikörper gegen lösliches Leberzellantigen)
- ANA (antinukleäre Antikörper)
- SMA ("smooth muscle antibodies")

Welcher Laborwert ist bei Verdacht auf einen Morbus Wilson entscheidend?

- Kupferausscheidung im 24-h-Urin
- Transferrinsättigung
- α 1-Globulin-Fraktion in der Serumelektrophorese
- Coeruloplasmin
- Leber-Nieren-Mikrosomen-Antikörper

Welcher Laborwert ist bei Verdacht auf eine hereditäre Hämochromatose wegweisend?

- Kupferausscheidung im 24-h-Urin
- Transferrinsättigung
- α 1-Globulin-Fraktion in der Serumelektrophorese
- Coeruloplasmin
- Leber-Nieren-Mikrosomen-Antikörper

Eine Leberbiopsie ist gerechtfertigt, wenn erhöhte Leberwerte auch durch sorgfältige Diagnostik nicht erklärt werden können. Was ist der häufigste histologische Befund in diesen Fällen?

- Normalbefund
- primäre biliäre Cholestase
- chronische Virushepatitis
- Fettlebererkrankung
- medikamententoxische Reaktion



Bitte beachten Sie:

- ▶ Antwortmöglichkeit nur online unter: CME.springer.de/CME.
- ▶ Die Frage-Antwort-Kombinationen werden online individuell zusammengestellt.
- ▶ Es ist immer nur eine Antwort möglich.
- ▶ Diese Fortbildungseinheit ist 12 Monate auf CME.springer.de verfügbar.
- ▶ Den genauen Einsendeschluss erfahren Sie unter CME.springer.de/CME.